

## 가미반하백출천마탕 및 한의치료로 호전된 어지럼 환자 4례

한승희, 남현서, 김미경, 한인식, 선승호  
상지대학교부속한방병원 한방내과

### Four Cases of Dizziness Alleviated by Korean Medicine Treatment with *Gami-banhabakchulchunma-tang*

Seung-hee Han, Hyun-seo Nam, Mi-kyung Kim, In-sik Han, Seung-ho Sun  
Dept. of Korean Internal Medicine, College of Korean Medicine, Sang-Ji University

#### ABSTRACT

**Objectives:** The purpose of this case report was to show the effects of Korean medicine treatment (KMT) with *Gami-banhabakchulchunma-tang* (GBBCT) on dizziness.

**Methods:** This case report describes four patients with dizziness. The patients were treated with KMT, including GBBCT and acupuncture, while continuing to take the same medications they were already taking to treat underlying diseases. A numerical rating scale (NRS) was used to evaluate the effectiveness of treatment for dizziness.

**Results:** After the treatment, the NRS score for dizziness decreased in all cases.

**Conclusions:** These four cases showed that KMT with GBBCT may be effective for the treatment of dizziness. GBBCT can be used to treat dizziness, regardless of diagnosis.

**Key words:** dizziness, herbal medicine, Korean medicine, *Gami-banhabakchulchunma-tang* (加味半夏白朮天麻湯), case report

## 1. 서론

어지럼은 환자가 호소하는 주관적인 증상으로 신체의 안정감이 상실되었을 때 느끼는 불쾌한 자각증상의 총칭이다<sup>1</sup>. 환자는 어지럼 증상을 '빙빙도는', '아찔한', '어질어질한' 등 다양하게 표현한다<sup>2</sup>. 이러한 어지럼의 양상은 자신이나 외부세계의 회전감, 흔들리는 느낌인 vertigo, 외부환경에 대해 자신의 위치가 정상이 아닌 것처럼 느껴지는 dizziness,

평형감각에 이상을 느끼는 disequilibrium, 눈앞이 캄캄해지면서 순간적으로 정신을 잃는 syncope로 구분한다<sup>3</sup>.

어지럼 증상을 나타낼 수 있는 원인질환에는 전정 또는 미로구조의 이상으로 인한 말초성 현훈과 중추신경계의 질환으로 인한 중추성 현훈 그리고 전신질환의 증상으로 나타나는 현훈이 있다. 말초성 현훈에는 정상적으로 타원낭 속에 있어야 할 평형모래가 반고리관으로 들어가 자극을 유발하여 발생하는 양성 돌발성 체위성 현훈, 전정신경염, 람세이-헌트 증후군을 포함하는 말초성 전정신경병증, 재발성의 발작성 현훈과 난청, 이명을 특징으로 하는 메니에르 증후군 등이 있다. 중추성 현훈은 뇌의 허혈장애에서 기인하는 경우가 많으며

· 투고일: 2019.08.13, 심사일: 2019.11.05, 게재확정일: 2019.11.06  
· 교신저자: 선승호 강원도 원주시 상지대길 80  
상지대학교부속한방병원 2내과  
TEL: 033-741-9383 FAX: 033-732-2124  
E-mail: sunguy2001@hanmail.net

특히 뇌간, 소뇌 및 전정기관에 혈액을 공급하는 척수-기저동맥 순환장애에서 잘 발생한다<sup>4</sup>. 이 외에도 다발성 경화증, 소뇌교각 종양, 편두통성 현훈이 중추성 현훈에 속한다. 또 심인성어지럼, 체성감각계장애, 자율신경장애, 순환기계장애, 내분비계장애, 운동기계장애 등으로 인해 어지럼이 발생할 수 있다<sup>1</sup>.

한의학에서 어지럼은 風, 火, 痰, 虛가 원인이 된 肝, 脾, 腎의 기능실조 상태로 설명한다. 元代의 朱丹溪는 《丹溪心法·頭眩》에서 '頭眩 痰挾氣虛併火 治痰爲主 挾補氣藥及降火藥 無痰則不作眩 痰因火動'이라 하여 어지럼의 중요한 원인을 痰火로 보았다<sup>5</sup>. 기름지고 단 음식을 좋아하거나 과식, 과로로 인하여 脾胃가 손상되면 음식물을 운화하지 못하여 濕이 모여 痰을 형성하게 된다. 痰이 축적되어 清陽이 상승하지 못하고 濁陰이 내려가지 못하면 어지럼을 일으킨다고 하였다<sup>4</sup>.

半夏白朮天麻湯은 金元時代 李杲의 《脾胃論》<sup>6</sup>에 처음 수록된 處方으로 半夏, 陳皮, 麥芽를 君藥으로 하며 痰厥頭痛을 주치로 한다<sup>7</sup>. 黃度淵의 《方藥合編》에서는 脾胃가 허약하여 痰이 성하고 머리가 터질 것 같이 아프고 몸이 무거우며 팔다리가 싸늘하고 토하며 어지러운 증상을 치료한다고 하여 濕痰으로 변증된 여러 증상에 처방할 수 있다<sup>8</sup>. 박 등<sup>9</sup>은 담음이 원인이 되어 나타난 기능성 소화기 장애에 半夏白朮天麻湯을 처방하여 효과를 보인 증례를 발표하였다. 또한 어지럼 개선을 위해 안<sup>10</sup>, 이<sup>11</sup>, 박 등<sup>12</sup>의 연구에서 질환 또는 변증별로 처방하여 효과를 보인 바 있다.

어지럼은 증상을 일으키는 원인 질환과 증상의 양상이 너무 다양하여 진단과 치료가 쉽지 않다. 그러나 어지럼을 호소하며 내원하는 환자는 증가하는 추세이다. 이에 어지럼에 대한 원인 진단이나 변증이 어려운 경우 1차적으로 처방할 수 있는 처방이 필요하다. 본 증례에 사용된 加味半夏白朮天麻湯은 ○○대학교 한방병원에서 주로 어지럼을 호소하는 환자에게 처방하여 효과를 보인 경험방이다.

저자는 어지럼의 양상이나 원인질환에 대한 진단과 관계없이 어지럼을 주소증으로 호소하는 환자들에게 일차적으로 가미반하백출천마탕을 투여하여 증상 개선을 관찰한 바 있어 이를 보고하고자 한다.

## II. 증례

### 1. 치료대상

어지럼을 주소로 2018년 6월부터 2019년 6월까지 ○○대학교부속한방병원 2내과에 입원한 환자 중 加味半夏白朮天麻湯을 복용한 환자 4명을 대상으로 하였다.

### 2. 증례별 초진기록(Table 1)

증례 1의 환자는 고혈압, 당뇨병 과거력 있는 환자로 2019년 03월 23일 현훈과 구움장애로 원주 세브란스병원 내원하여 Brain CT 및 MRI 검사상 좌측 기저핵 부위의 허혈성 경색으로 진단 받았으며 2일간 급성기 치료 후 본원 입원하였다. 초진 시 head thrust test, finger to finger test, finger to nose test, heel to shin test, Romberg's test는 모두 음성이었다. 입원 시 시행한 혈액검사 및 소변검사서 공복혈당, 요당 수치가 높게 측정되었으며 total bilirubin, ALT 수치는 약간 높게 측정되었다.

증례 2의 환자는 고혈압, 당뇨병, 고지혈증, 경추 추간판탈출증, 양 무릎의 골관절염 과거력 있는 환자로 2019년 5월 11일 갑작스럽게 나타난 현훈과 구토 증상으로 본원 2내과 외래 통하여 입원하였다. Brain CT 및 MRI 검사상 이상소견 발견되지 않았고 초진 시 head thrust test, finger to finger test, finger to nose test, heel to shin test, Romberg's test는 모두 음성이었다. 입원 시 시행한 혈액 검사상 공복혈당, 요당 수치가 높게 측정되었다.

증례 3의 환자는 당뇨병, 뇌경색 과거력 있는 환자로 2015년 뇌경색 발병 이후 지속적인 어지럼이 있어오다가, 2018년 12월 25일 어지럼 심해져

본원 입원하였다. Brain CT 및 MRI 검사상 새롭게 발생한 우측 기저핵 부위에 약 1cm 정도의 뇌경색 발견되었다. 초진 시 head thrust test, finger to finger test, finger to nose test, heel to shin test, Romberg's test는 모두 음성이었으며 어지럼 이외의 마비증상은 발병일 이전과 비슷한 수준이라고 하였다. 입원시 시행한 혈액검사상 공복혈당은 정상치보다 높게 측정되었다. 증례 4의 환자는 고지혈증, 난청, 변비 과거력 있는 환자로 2019년 6월 27일경 갑작스러운 흥

부불편감과 함께 고개를 돌릴 때와 보행 시 심해지는 어지럼 증상을 주소로 입원하였다. 초진 시 어지럼으로 식사가 불가하며 자력보행이 불가하였다. Brain CT 및 MRI 상 이상소견은 발견되지 않았다. 초진 시 head thrust test, finger to finger test, finger to nose test, heel to shin test, Romberg's test는 모두 음성이었으며 입원시 시행한 혈액검사상 Total protein, Hemoglobin, Hematocrit 수치는 낮게 측정되었다.

Table 1. Characteristics of Patients and Their Medical History

	Case 1	Case 2	Case 3	Case 4
Gender/age	Male/55	Female/67	Female/88	Female/84
Chief complaint	Dizziness	Dizziness	Dizziness	Dizziness
Other symptoms	Dysarthria, headache, gait disturbance	Nausea, left arm numbness, left shoulder pain, headache, heartburn	Lt hemiparesis, dysarthria	Both shoulder pain, tinnitus, headache
Impression (KCD code)	Cerebral infarction, unspecified (I63.9)	Disorder of vestibular function, unspecified (H81.9)	Cerebral infarction, unspecified (I63.9)	Dizziness and giddiness (R42)
Onset	2019-03-23	2019-05-11	2018-12-25	2019-06-27
Past history	HTN, DM	HTN, DM, HL, C-HIVD, both knee OA	DM, Cb-inf, spinal stenosis	HL, constipation, Bradyacusia
Treatment period	4 days	6 days	14 days	5 days
Western medication	Glimed M, Newdipin, Losartan, Ateronal	Amaryl, Cezarplus, Cresante, Celcobrex, Ranid, Jardiance Duo, Ulcet Semi	Clopigrel, Bonaling-A, Unicitin, Trajenta-duo, Bi-Ol, Krein, Diamicon, Apecor	Duphalac, Retium, Lipilow
Brain CT, MRI	Brain infarction in left basal ganglia	Normal	Brain infarction in right basal ganglia	Normal
Hemanalysis	Total Bilirubin 1.7 mg/dL (0.2~1.2 mg/dL), ALT 56 U/L (4~44U/L), Fasting Glucose 162 mg/dL (60~109 mg/dL)	Fasting Glucose 156 mg/dL (60~109 mg/dL)	CRE 1.2 mg/dL (0.5~0.9 mg/dL), Fasting glucose 142 mg/dL (60~109 mg/dL)	Total protein 5.9 g/dL (6.0~8.3 g/dL), Hemoglobin 10.8 g/dL (11.5~15.0 g/dL), Hematocrit 32.8% (35~55%)
Urinalysis	Glucose 1000 mg/dL (negative), Urine Microscopy WBC many (0~3)	Glucose ++++2000 mg/dL (negative), Urine Microscopy WBC 30-40/HPF (0~3)	Normal	Normal
Head trust test	Negative	Negative	Negative	Negative
Finger to finger test	Negative	Negative	Negative	Negative
Finger to nose test	Negative	Negative	Negative	Negative
Heel to shin test	Negative	Negative	Negative	Negative
Romberg's test	Negative	Negative	Negative	Negative

HTN : hypertension, DM : diabetes mellitus, HL : hyperlipidemia, C-HIVD : cervical herniated inter vertebral disc, OA : osteoarthritis, Cb-inf : cerebral infarction, CRE : creatinine, ALP : alanine transaminase, WBC : white blood cell

3. 치료방법

- 1) 加味半夏白朮天麻湯 : 한약은 상지대학교부속 한방병원 탕전실에서 조제한 당제를 사용하여 하루 2첩 3팩, 1팩 120 cc로 전탕하여 1일 3회, 매 식후 1시간에 경구 복용하도록 하였다(Table 2).

Table 2. The Composition of *Gami-banhabakchulchunma-tang*

Herbal name	Scientific name	Amount (g)
半 夏	<i>Pinelliae Rhizoma</i>	7
白 朮	<i>Atractylodis Rhizoma Alba</i>	7
陳 皮	<i>Citri Pericarpium</i>	7
白茯苓	<i>Hoelen</i>	7
蒼 朮	<i>Atractylodis Rhizoma</i>	5
天 麻	<i>Gastrodiae Rhizoma</i>	5
麥 芽	<i>Hordei Fructus Germinatus</i>	5
神 曲	<i>Massa Medicata Fermentata</i>	5
黃 芪	<i>Astragali Radix</i>	4
人 蔘	<i>Ginseng Radix</i>	4
澤 瀉	<i>Alismatis Rhizoma</i>	4
黃 柏	<i>Phellodendri Cortex</i>	3
乾薑 (炒)	<i>Zingiberis Rhizoma</i>	3
砂 仁	<i>Amomi Fructus</i>	3
細 辛	<i>Asia Radix</i>	2
蔓荊子	<i>Viticis Fructus</i>	2
Total		73

- 2) 침치료 : 0.25×30 mm, 0.20×15 mm stainless steel (동방침)을 사용하여 公孫, 合谷, 豐隆, 外關, 太衝, 足三里, 風池穴 등의 혈위에 평일에는 1일 2회(오전 9시, 오후 2시), 주말에는 1일 1회(오전 9시) 자침하여 1회 20분간 유침하였다.
- 3) 기 타 : 오심, 구토, 기력저하 등의 증상 개선을 위하여 1일 1회 중완부에 신기구를 이용한 뜸치료를 20분간 시행하였다.  
증례 1, 3에서는 환측의 마비증상 개선을 위하여 환측의 상, 하지에 침치료 후 30 Hz의 전침 자극을 걸어 20분간 유침하였다.

4. 평가방법

Numeric rating scale(NRS)를 이용하여 초진 시 어지럼으로 인한 불편감을 10으로 가정한 후 환자가 호소하는 불편감의 정도를 평가하였다.

5. 치료경과(Fig. 1)

- 1) 증례 1 : 3월 23일 심한 어지럼(NRS 10)으로 영상검사 상 뇌경색 진단받고 양방병원에서 이틀간 입원치료 후 본원 내원하여 입원한 환자로 입원 첫날 침치료와 加味半夏白朮天麻湯 복용시켰다. 입원 2일차부터 어지럼 증상의 호전(NRS 7)을 보이기 시작하여 입원 4일차에 오전 7시경 어지럼 50% 이상 호전(NRS 5)되었다고 진술하였다.  
입원 4일차 오전 11시경 구음장애 악화되는 양상과 의식상태 저하되는 허혈뇌졸중 재발 소견 보여 상급의료기관으로 전원하였다.
- 2) 증례 2 : 2019년 05월 11일경 갑작스럽게 나타난 어지럼(NRS 10)과 구역, 구토로 본원 내원한 환자이다. 입원 첫날부터 침치료 시행하였고 加味半夏白朮天麻湯 하루 3회 복용시켰다. 입원 3일차에 어지럼 증상이 약간 호전(NRS 8)되었다고 진술하였고 입원 5일차에 처음 입원 시의 50% 정도 증상 호전(NRS 5)이 있다고 하였다. 입원 6일차에 어지럼은 거의 소실(NRS 2)되고 약간의 멍한 느낌만 남아있으며 체위 변경시에도 어지럼이 느껴지지 않는다고 하였다. 구역과 구토증상 또한 소실되고 좌측 팔저림 증상도 50% 이상 호전되어 퇴원하였다.
- 3) 증례 3 : 2015년 발병한 뇌경색 이후 어지럼을 소증으로 가지고 있던 환자로 2018년 12월 25일 경 어지럼증 심해져(NRS 10) 본원 2내과 외래 경유하여 입원하였다. 입원 다음날 시행한 Brain MRI 상 새롭게 발병한 우측 기저핵 부위의 약 1 cm 정도의 뇌경색 발견되었다. 입원 첫날부터 加味半夏白朮天麻湯 복용시켰다. 입원 2일차부터 어지럼이 약간 호전(NRS 7)되었다고 진술하였다. 안정 시 어지럼은 입원 5일차에 호전되었으나 기립, 운동 시 발생하는 어지럼

(NRS 6)은 지속된다고 하였다. 입원 9일차에 어지럼은 입원 첫날의 절반 정도로(NRS 5) 감소했다고 표현하였고 입원 12일차에 발병일 이전의 어지럼 수준으로(NRS 3) 돌아왔다고 하였다. 입원 14일차에도 비슷한 수준으로 어지럼(NRS 3) 지속된다고 하였으며 좌측 근력 약간 호전되어 퇴원하였다.

- 4) 증례 4 : 2019년 06월 27일경 갑작스러운 흉부 불편감과 함께 고개를 돌릴 때와 걸을 때 어지럼이 발생하여 본원 2내과 외래 경유하여 입원하였다. 입원 시 어지럼(NRS 10) 심하여 식사가 불가능하였고 자력보행 못하는 상태였으며 머리가 무거운 느낌이 든다고 호소하였다. 입원 당시 CT 촬영 위하여 조영제 주사 후 구토 1회 하였으며 증상 개선 위하여 중완 부위에 기구기를 시행하였다. 입원 2일차에 어지럼이 약간 호전(NRS 6)되었으며 구역 증상은 소실되었다. 입원 3일차까지 어지럼 지속(NRS 6)되다가 입원 4일차에 증상이 50% 이상 호전(NRS 5)되었으며 고개를 돌릴 때만 어지럼 증상 남아있다고 진술하였다. 입원 5일차 아침에 어지럼이 소실(NRS 0)되었고 기타 소화기 증상 역시 호전 보여 퇴원하였다.

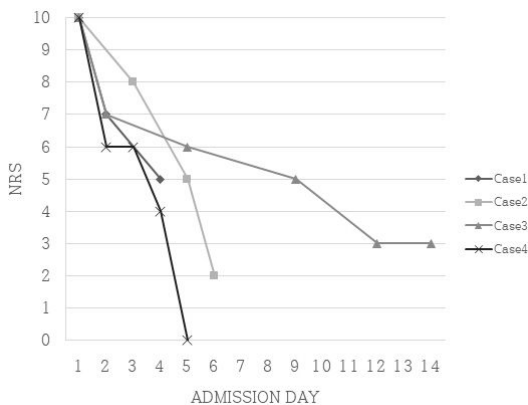


Fig. 1. Changes in dizziness measured by NRS.

NRS : numeral rating scale

### III. 고찰

어지럼은 임상에서 흔하게 접하게 되는 증상이나 양상과 원인질환이 너무 다양하여 진단이 어려우며 환자의 주관적인 증상이기 때문에 객관적인 측정이 쉽지 않다<sup>13</sup>.

심한 어지럼은 주관적 불편감과 함께 일상생활의 장애를 초래하며 심리적으로 병에 대한 두려움이 동반되기 때문에 적절한 치료가 이루어지지 않으면 삶의 질 저하는 물론 사회 복귀에 어려움을 겪게 된다<sup>14</sup>.

최근 노령화, 성인병의 증가 등으로 어지럼을 주소로 병원을 찾는 환자가 증가하는 추세이며 앞으로 어지럼 환자는 계속해서 증가할 것으로 보인다. 한방치료는 고령의 환자, 만성질환을 앓고 있는 환자들에게 접근하기가 용이하며 부작용이 적은 장점이 있다<sup>15</sup>. 오 등<sup>16</sup>의 연구에서 한방병원에 내원하는 어지럼 환자는 기능성으로 증상이 발생하는 경우가 많으며 한방치료를 통해 약 86%의 환자에서 증상호전을 보였다고 보고하고 있다. 김 등<sup>17</sup>의 연구에서는 한방치료가 중추성, 말초성, 신경성 어지럼에 모두 유의한 효과가 있다고 하였다. 어지럼을 한의학적으로 치료한 사례는 변증 또는 질환 등으로 분류되어 다양하게 보고된 바 있다<sup>16</sup>.

半夏白朮天麻湯은 특히 말초성 현훈에 자주 처방되었다. 이 등<sup>11</sup>이 메니에르 병 환자에게半夏白朮天麻湯을 처방하여 호전시킨 증례보고와 박 등<sup>12</sup>이 전정신경병증 환자에게人蔘과黃芪를 증량한半夏白朮天麻湯을 처방하여 호전시킨 증례보고가 있었으며, 김 등<sup>18</sup>이 메니에르 병이 의심되는 환자에게蒼朮과香附子를 가한半夏白朮天麻湯을 처방하여 호전되었음을 보고한 증례보고가 있었고, 안 등<sup>10</sup>은 중추성 질환을 배제하고痰暈으로 변증된 환자에게釣鉤藤과牡蠣粉을 군약으로 한半夏白朮天麻湯 加味方을 처방하여 증상호전을 보인 치험례를 보고하였다.

본 증례에 사용된 加味半夏白朮天麻湯은 ○○대

학교한방병원에서 어지럼을 주소로 하는 환자에게 1차적으로 사용되는 처방이며 《東醫寶鑑》의 半夏白朮天麻湯에 소화기 증상의 호전을 목적으로 生薑을 乾薑으로 대체하고 砂仁을 加하였으며 外感, 風으로 인한 두통 등의 증상을 조절하기 위하여 蔓荊子和 細辛을 더한 처방이다<sup>19</sup>.

본 증례는 진단된 원인질환과 관계없이 어지럼을 주 호소증상으로 하는 환자들에게 변증과 체질에 관계없이 加味半夏白朮天麻湯을 처방하였다. 침 치료는 제시한 혈위를 중심으로 호소증상에 맞추어 가감하였고 전침치료, 뜸치료 등은 어지럼 이외의 증상 호전을 위하여 병행하였다. 치료기간 중 기준에 복용하던 양약처방은 유지하였고 발병일 이후 어지럼 증상과 관련된 새로운 양약제제는 복용하지 않았다.

상기 치료를 적용한 4명의 어지럼 환자들은 모두 10일 이내에 50% 가량 호전되었으며 치료 중 상급병원으로 전원된 1례를 제외하고 일상생활의 제한이 없을 정도로 호전되었다.

그러나 입원치료 중 한약을 제외한 침, 전침, 뜸 등 한의치료가 증상 완화에 영향을 미쳤을 가능성이 있으며 퇴원 후 추적관찰이 이루어지지 못하여 지속효과를 확인하지 못한 점, 증상변화에 대한 평가를 환자의 주관적 호소에만 의존한 점 등에서 한계가 있다. 본 연구는 무작위임상시험 연구가 아닌 입원환자를 대상으로 한 증례보고로 결과의 일반화에도 제약이 따른다. 따라서 半夏白朮天麻湯을 활용한 기초 연구들에 근거하여 지속적인 추적관찰과 체계적으로 분류된 변증 및 질환별 증례를 축적하는 것이 필요할 것이며 이러한 연구들을 바탕으로 무작위임상시험 등의 체계적 임상연구가 이루어져야 할 것으로 생각된다.

그러나 4례의 증례가 모두 비교적 짧은 기간 안에 어지럼에 효과를 보였으며 뇌경색으로 진단되어 중추성으로 어지럼이 나타난 증례 1, 3과 중추성 질환이 배제된 증례 2, 4의 경우에서 원인질환과 관련없이 어지럼 증상의 호전을 보였다. 또한 모든

증례의 환자가 양약을 병행하여 복용하였으나 이는 어지럼 발생 이후 추가된 것이 아니고 발병일 이전부터 복용하던 것으로 어지럼 증상 개선에 미친 영향은 크지 않을 것이라고 생각된다. 상급병원으로 전원된 증례 1의 경우에도 뇌경색의 재발 소견을 보이기 전까지 어지럼의 호전을 보였다. 재발이 의심 될 때에도 구음장애의 악화와 의식수준의 저하를 보였으며 어지럼은 악화되지 않았다. 증례 1의 환자는 뇌경색 발병 후 일주일 이내에 입원한 환자로서 이 시기는 초기신경학적악화 또는 초기 재발뇌졸중이 흔하게 발생한다. 따라서 증례 1에서 보인 뇌경색 재발 의심 증상은 加味半夏白朮天麻湯 투여나 병행한 한의치료로 인한 것이 아니라고 생각된다. 증례 2, 3, 4에서는 침약 복용 이후부터 퇴원시까지 이상반응을 보이지 않았다. 이에 어지럼을 호소하는 다양한 환자군에서 加味半夏白朮天麻湯 투여는 증상의 개선에 도움을 줄 수 있을 것이라고 생각하는 바이며 이는 어지럼 증상에 있어서 1차적으로 선택할 수 있는 통용처방으로 加味半夏白朮天麻湯을 활용할 수 있는 기초자료가 될 수 있을 것으로 사료된다.

#### IV. 결 론

본 증례에서 어지럼 환자들에게 변증과 체질에 관계없이 처방한 加味半夏白朮天麻湯은 원인질환과 관련 없이 증상의 호전에 효과를 보였다. 따라서 향후 어지럼을 주증상으로 내원한 환자에 있어서 통용적으로 활용 될 수 있는 처방의 개발에 본 연구가 기초자료로서 활용 될 수 있을 것으로 생각하여 보고하는 바이다.

#### 참고문헌

1. Murofushi T. A Practical Guide to Diagnosis and Management. Seoul: Woori Medical Books;

- 2017, p. 13-5.
2. Harrison's Internal Medicine Compilation Committee. Harrison's Internal Medicine. Seoul: Jungdahm; 1997, p. 98-100.
  3. The Korean Society of Oriental Neuropsychiatry Textbook Compilation Committee. Oriental Neuropsychiatry. 3rd ed. Seoul: Jipmoondang; 2006, p. 281-5.
  4. Department of Simgye Internal Medicine in national university of Korean Medicine. Cardiology, Neurology of Korean Medicine I. 5th Edition. Seoul: Woori Medical Books; 2018, p. 225-46.
  5. Joo JH. SinpyeonDangyesimbeopbuyeo. Vol 1. Seoul: Daeseongmunhwasa; 1993.
  6. Li G. Treatise on the Spleen and Stomach. Beijing: Renminweisheng publisher; 1995, p. 111.
  7. Koo JS, Kim BH, Seo BI. A clinical study of two patients on vertigo with Banhabaekchulcheonma-tang gamibang. *Kor J Herbol* 2015;30(5):1-6.
  8. Hwang DY. Bangyakhappyeon. Seoul: Youngrimsa; 2002, p. 235.
  9. Park SK, Kim JS, Hong JH, Lim JH, Han SY, Kim JS, et al. An Evaluation & Clinical Report on Three cases of Functional Dyspepsia. *Korean J Intern Med* 2002;23(2):244-52.
  10. An SH, Choi JS, Cho CS, Kim CJ. Five Case Report of Peripheral Vertigo Diagnosed Dam Hun with Oriental Medical Treatment - Banhabaekchulchunma-tang gagam -. *J Physiol & Pathol Korean Med* 2009;23(1):263-8.
  11. Lee SE, Kim JH, Kim YB. Case Reports : Oriental medical treatment in Meniere's disease. *J Acupunct Res* 2004;21(6):269-79.
  12. Park YH, Yu MK, Choi JH, Kim JH, Park SY. A case of Vestibulopathy With Vertigo. *J Korean Med Ophthalmol Otolaryngol Dermatol* 2005;18(2):93-8.
  13. Korean Neurological Association. Neurology. 2nd ed. Seoul. Seoul: Beommun Education; 2012, p. 321.
  14. Hwang DG, Kim EJ, Choi KH, Heo SJ, Youn DW. A Case Report on a Patient with Cervical Vertigo Who Improved with a Combination of Korean Medicine Treatments. *Korean J Intern Med* 2017;38(3):392-400.
  15. Kim JY, Jeong SY, Park SM, Hwang DG, Kho YT. Oriental Medical Treatment Pattern of Korean Patients with Dizziness or Vertigo. *J of Oriental Neuropsychiatry* 2015;26(3):225-34.
  16. Oh JM, Eom TM, Choi KE, Heo JW, Kim HT, Jo HK, et al. Study of the Patients with Dizziness who visited the Korean Medicine Hospital. *J Physiol & Pathol Korean Med* 2015;29(5):378-85.
  17. Kim JW, Lee SE, Kim JY, Kim TH, Lyu YS, Kang HW. The effects of Oriental medicine treatment and the characteristics of MMPI profile on Vertigo Patients. *J of oriental neuropsychiatry* 2006;17(3):67-75.
  18. Kim KS, Kim YB, Kim HS, Park OS, Kim HJ. Two Clinical Cases of Vertigo. *J Korean Med Ophthalmol Otolaryngol Dermatol* 2005; 18(3):148-57.
  19. Department of Herbology, National University of Korean Medicine. Herbology. Seoul: Youngrimsa; 2008, p. 168, 190, 221, 331, 336, 345, 348, 375, 389, 412, 413, 458, 543, 573, 577, 579.