

기력 저하 및 현기증을 동반한 소화불량 환자에 대한 한의학 치료 1례

권태하¹, 김민주¹, 고민석², 봉세영³, 이차영⁴

¹광주자생한방병원 한방내과, ²광주자생한방병원 침구의학과
³광주자생한방병원 한방재활의학과, ⁴광주자생한방병원 한방신경정신과

A Case Report of Korean Medical Treatment of a Dyspepsia Patient with Lethargy and Dizziness

Tae-ha Kwon¹, Min-joo Kim¹, Min-seok Go², Sae-young Bong³, Cha-young Lee⁴

¹Dept. of Korean Internal Medicine, Gwangju Jaseng Hospital of Korean Medicine

²Dept. of Korean Acupuncture & Moxibustion Medicine, Gwangju Jaseng Hospital of Korean Medicine

³Dept. of Korean Rehabilitation Medicine, Gwangju Jaseng Hospital of Korean Medicine

⁴Dept. of Korean Medicine Neuropsychiatry, Gwangju Jaseng Hospital of Korean Medicine

ABSTRACT

Objectives: The aim of this case report was to present the effects of Korean medicine treatment on a patient with dyspepsia symptoms like those of gastroesophageal reflux disease.

Methods: A 64-year-old male patient with dyspepsia was treated with *Sosihotang* decoction, *Banhasasimtang* soft extract, *Gamihyangsayukgunjatang* decoction, and Kracie *Sihogayonggolmoryutang* extract, along with acupuncture, pharmacopuncture, and deep tissue meridian hot pack therapy for five days of hospitalization. Pain from the dyspepsia was assessed using the Numerical Rating Scale and the European Quality of Life 5 Dimensions Scale.

Results: Within five days of treatment, dyspepsia was relieved from a Numerical Rating Scale score of 7 to a score of 3. The European Quality of Life 5 Dimensions Scale score increased from 0.455 to 0.816.

Conclusion: These results show that dyspepsia can be relieved with Korean medicine treatment. However, further well-designed studies are required to confirm these findings.

Key words: dyspepsia, gastroesophageal reflux, medicine, Korean traditional

1. 서론

소화불량이란 상부위장관과 관련하여 발생하는

모든 소화기 증상들을 포함하는 용어로, 쾌양이나
암 등으로 인한 기질성 소화불량과 내시경검사나
초음파검사 상 특별한 이상 소견을 보이지 않는
기능성 소화불량으로 구분된다¹.

역류성 식도염은 식도와 위의 이행부에 있는 역
류방지기구의 작용이 손상되어 위산이나 위내용물
이 식도로 역류되어 있는 병태로서, 이에 수반하는
불쾌한 증상이나 신체 소견을 총칭하는 말이다².

· 투고일: 2022.09.16, 심사일: 2022.10.30, 게재확정일: 2022.10.31

· 교신저자: 권태하 광주광역시 서구 운천로 207

광주자생한방병원 9층 의국

TEL: 062-720-0135

E-mail: greenkev@naver.com

· 연구비 수혜 없음, 학술대회 발표함, 학위 논문 아님.

우리나라에서는 위식도역류질환의 특징적인 증상인 가슴쓰림에 상응하는 적절한 단어가 없어 증상만으로는 진단하기 어려우나³, 위식도역류에 의한 정도 증상이 주 2회 발생한 경우, 중등도인 경우 주 1회 이상이면 역류성 식도염으로 진단하며, 질문지법, 내시경검사, 내시경하생검 등의 방법으로 진단한다².

역류성 식도염에 대한 양방 표준 치료로는 Proton Pump Inhibitor(이하 PPI)가 권장되지만, 이는 칼슘의 흡수를 저해하여 골밀도를 감소시키고⁴, 고령 환자의 급성신부전 발병 가능성을 높일 수 있다는 연구 결과가 있다⁵.

기존 역류성 식도염에 대한 한의학적 연구로 역류성 식도염 유발 생쥐의 반하사심탕 투여 효과에 대한 실험연구⁶, 소함홍탕으로 호전된 역류성 식도염 환자의 증례 보고⁷ 등이 있다.

본 증례는 소화불량 및 역류성 식도염 증상으로 양약을 복용하던 중 증세가 지속되어 본원에 내원한 환자에게 한의학적 치료 시행으로 유의미한 결과를 얻었기에 보고하는 바이다.

II. 연구 방법 및 평가

1. 본 증례는 후향적 증례보고로서, 자생한방병원 부속 자생한방병원 임상연구심의위원회에서 승인(심의면제)(IRB File No 2022-09-008)을 받았다.
2. EQ-5D(EuroQoL-5 Dimension, 이하 EQ-5D)(Fig. 1)
건강 관련 삶의 질에 대한 표준화 척도로써, 환자가 자신의 현재 건강 상태와 삶의 질에 관한 객관식 설문지를 작성하고, 이를 1점 만점으로 하여 평가한다. 환자 입원 및 퇴원 시 평가하였다.
3. NRS(Numerical rating scale, 이하 NRS)(Fig. 2)
숫자통증등급(Numerical rating scale)으로 0부터 10까지의 숫자 중 환자가 주관적으로 느끼는 통증의 정도를 숫자로 표현한 것이다. 환자 입원 시부터 치료기간 동안 1일 1회 오전 7~8시

소화불량과 기력저하 및 어지럼증의 정도에 대해 종합적으로 평가하였다.

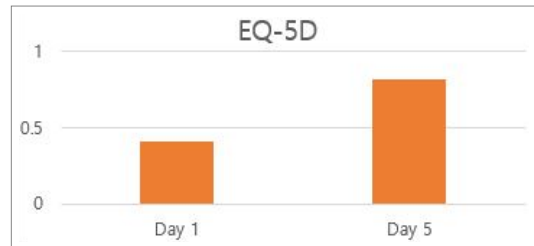


Fig. 1. EuroQoL-5 dimension (EQ-5D) difference.

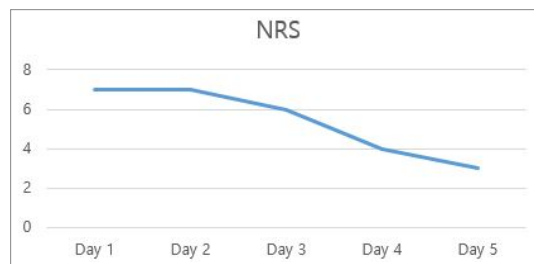


Fig. 2. Numerical rating scale (NRS) difference.

III. 증례

1. 성별/나이 : M/64
2. 입원기간 : 2022년 07월 05일부터 2022년 07월 09일
3. 주소증
 - 1) Dyspepsia
 - 2) Lethargy
 - 3) Dizziness
4. 발병일 : 2022년 04월경 일상생활 도중 상기증상 심화되어 내원
5. 과거력 : 고혈압(PO+), 고지혈증(PO+)
6. 가족력 : 없음.
7. 투약력 : Polybutine SR Tab. 1정 *2, Trestan Cap. 1정 *2, Promac Tab. 1정 *2
8. 현병력 : 2022년 07월경 ○○병원에서 'CT 상 큰 이상은 없다, 간에 양성 종양 있다, 위내시경

검사 상 위식도역류질환 소견 있다' 진단받은 후 양약 복용 도중 증상에 큰 호전이 없어, 2022년 7월 5일 본원 외래 경유하여 입원하였다.

9. 望聞問切

- 1) 食慾 및 消化 : 하루 세끼, 매끼 1공기, 배가 답답함
- 2) 呼 吸 : 별무이상
- 3) 大 便 : 5~6일에 1회
- 4) 小 便 : 소변불리
- 5) 睡 眠 : 불면과 천면 등 수면장애 호소
- 6) 口 苦, 口 乾 : 有(공복시 쓴물 올라오고 가슴 부위에 작열감 있음)
- 7) 脈 診 : 微細

8) 精 神 : 심계, 불안감, 우울감

10. 치 료

1) 약물치료

- (1) 반하사심탕 보험제(Hanpoong Banhasasimtang Soft Extract, 한풍제약) : 투약기간은 2022년 7월 06일부터 2022년 7월 10일까지이다. 1일 3회 1포 매 식후 30분에 복용하였다.
- (2) 가미향사육군자탕(Table 1) : '동의보감'에 수록된 향사육군자탕⁸을 가감한 본원 탕약이며, 급만성 위염, 비위기허로 인한 비위환 습조체에 사용된다. 투약기간은 2022년 7월 06일부터 2022년 7월 10일까지이다. 1일 3회 1포 매 식후 30분에 복용하였다.

Table 1. Prescription of *Gamihyangsayukgunja-tang*

Herbs	Galenical name	Amount (g) /1 g
甘 草	Root of <i>Glycyrrhiza uralensis</i> Fisch	1.875
砂 仁	Mature fruit of <i>Amomum villosum</i> Loureiro var. <i>xanthioides</i> T. L. Wu et Senjen	3.75
藿 香	Whole ground plant of <i>Agastache rugosa</i> (Fischer et Meyer)	1.875
大 棗	Fruit of <i>Ziziphus jujuba</i> Mill var. <i>inermis</i> Rehder	7.5
木 香	Root of <i>Inula helenium</i> L.	1.875
半夏 (薑)	Tuber of <i>Pinellia ternate</i>	3.75
白豆蔻	Seed of <i>Elettaria cardamomum</i>	3.75
茯 苓	Sclerotium of <i>Wolfiporia extensa</i>	3.75
白 朮	Dried root of <i>Atractylodes macrocephala</i> Koidzumi	3.75
生 薑	Tuber of <i>Zingiber officinale</i>	5.625
益智仁	Fruit of <i>Alpinia oxyphylla</i> Miq.	1.875
人 蔘	Root of <i>Panax Ginseng</i>	1.875
陳 皮	Peel of <i>Citri Unshius Pericarpium</i>	3.750
草豆蔻	Seed of <i>Alpiniae Katsumadai Semen</i>	1.875
香附子	Rhizome of <i>Cyperus rotundus</i> L.	5.625
厚 朴	Peel of <i>Magnolia ovobata</i> Thunberg	3.75

(3) 크라시에시호가용골모려탕엑스세립 (Sihogayonggolmoryutang Extract Fine Granule, 크라시에약품) : 투약기간은 2022년 7월 06일부터 2022년 7월 10일까지이다. 1일 3회 1포

매 식후 30분에 복용하였다.

(4) 소시호탕 보험제(Kyoungbang Sosihotang Soft Extract, 경방신약) : 투약기간은 2022년 7월 05일, 1회 2포 저녁 식후 30분에 복용하였다.

- 2) 침구치료 : 0.25×30 mm 일회용 Stainless Steel 호침(동방침)을 사용하여 매일 1일 2회 자침하는 것을 원칙으로 하였으며 10분간 유침하였다. 침 치료는 ST36(足三里), PC6(內關), CV12(中脘), CV10(下脘)을 주 혈위로 선정하여 그 외 환자의 상태와 시술자의 판단에 따라 복부 혈위 및 阿是穴을 함께 자침하였다. 동시에 전침기(스트라텍, STN-330)를 사용하여 전기자극을 시행하였다.
- 3) 약침치료 : 자생한방병원 원외당전에서 제조한 황련해독탕 약침을 사용하여 CV12(中脘)을 위주로⁹ 腹腔에 1일 1회 일회용 주사기(성심메디칼, 1 ml, 29 G×13 mm)로 총 1 cc씩 주입하였다.
- 4) 심부훈증경락약찜요법 : 금은화 목통, 의이인 등으로 구성된 한약(거슴활혈지통탕) 온찜질팩을 환부에 덮어 약물과 찜질의 효과를 동시에 볼 수 있어, 환부의 혈액 순환 및 통증 감소에 효과적인 요법으로, 1일 1회 환자가 원하는 시간에 약 30분간 시술하였다.

IV. 결 과

1. 입원 1일차 : NRS 7 측정되었다. 입원 당시 기력저하, 어지러움, 불안감, 우울감 및 공복 시 쓴물로 인한 흉통 등을 호소하였다. 또한 가슴에 화기가 올라오고, 조금만 움직여도 땀이 많이 난다고 하였다. 증상이 발작할 때마다 후경부에 당기고 굳는 듯한 느낌도 호소하였다. 구고, 목현 등의 증상을 호소하여 소시호탕 보험제 2포를 저녁 식후 투여하였다(Fig. 1, 2).
2. 입원 2일차 : NRS 7 측정되었다. 소화불량 증상 여전하고, 수면 취하기가 힘들었다고 하였다. 불안, 우울감도 변화 없다고 하였다(Fig. 1, 2).
3. 입원 3일차 : NRS 6 측정되었다. 더부룩한 느낌은 좋아졌고, 기력 저하 양상도 미약 호전되었다. 우울감은 여전하고, 2일차 밤보다는 수면을

잘 취했다고 하였다(Fig. 1, 2).

4. 입원 4일차 : NRS 4 측정되었다. 소화력은 개선되었고, 쓴물 올라오는 것은 빈도가 감소하였다. 땀이 많이 나는 것은 여전하고, 계단을 오르내릴 때 어지러움 있었다고 하였다(Fig. 1, 2).
5. 입원 5일차 : NRS 3 측정되었다. 공복시 쓴물 올라오는 빈도와 강도가 감소하였다. 기력저하는 호전되었고, 불안감 우울감은 별로 변화 없다고 하였다(Fig. 1, 2).
6. 입원 시 NRS 7, EQ-5D score 0.405이었던 지표가 퇴원 시에는 NRS 3, EQ-5D score 0.816로 변화하여, 수치상 병세 호전을 나타내었다(Fig. 1, 2).

V. 고 찰

역류성 식도질환은 식도내로 위산이 역류하여 임상 증상이 나타나거나 또는 식도에 병변이 일어난 상태를 말하는데, 위식도 역류는 하부식도괄약근의 일시적 이완, 식도열공 헤르니아, 하부식도괄약근의 낮은 압력 등에 의해 일어난다¹⁰.

위식도 역류질환 환자의 상당수는 특별한 증상이 없거나 있어도 경미하여 자가치료를 하는 경우가 많고, 증상의 정도가 심해지거나 합병증을 동반한 경우에 병원을 찾게 되는데, 증상과 병의 진행 정도와 일치도가 낮다¹¹. 또한 위장관계의 표준 약 치료제로 꼽히는 Proton Pump Inhibitor는 비미란성 역류 질환에 있어 40~50%의 실패율을 보이고, 미란성 식도염에 있어서 증상 완화에 효과적이지만, 증상 완화 정도와 실제 점막 상태 호전 정도는 일치하지 않는다는 연구 결과가 있다¹².

역류성 식도질환과 관련한 문헌으로 《東醫寶鑑》에서는 “胃傷之證 不思飲食 胸腹脹痛 嘔吐惡心 噯氣吞酸 面黃肌瘦 怠惰嗜臥 常多自利”, “吞酸 宜節厚味 必蔬食自養則病易安”, “寸口吐弱而緩 弱者陽氣不足 緩者胃氣有餘 噯而吞酸食卒不下 氣填於膈上”, “痰在中焦 作噯氣吞酸 胃脘當心而痛 或嘔清水

惡心”, “嘈雜之證, 似飢不飢, 似痛不痛, 而有懊惱不自寧之況者, 是也”라 하였고, 한의학적으로는 吞酸, 嘈雜 등의 상태로 보았음을 알 수 있다¹³.

최근 한의학 연구에서는, PPI의 용량을 2배 증량한 것보다, 침 치료와 PPI를 병용 투여할 때 속쓰림 감소에 유의한 효과가 있다¹⁴는 사실이 보고되었다. 이를 통해 한의학계에서는 역류성 식도염에 대한 양방 치료의 부작용을 최소화하고 치료 효과를 증대시키려는 노력이 계속되고 있다.

본 증례의 환자는 2022년 07월경부터 항콜린제, 식욕 촉진제, 점막 보호제 등 양약을 복용 중이었으나 증상이 완화되지 않아 본원에 내원하였다. 환자가 자각하는 기력저하, 현훈, 복부팽만감 및 속쓰림 해소를 치료 목표로 하였다.

이번 증례에서 역류성 식도염으로 인해 소화불량 및 가슴쓰림, 기력저하, 현훈을 호소하는 환자에게 5일간 가미향사육군자탕, 반하사심탕, 시호가용골모려탕, 침, 황련해독탕 약침, 심부훈증경락약점요법을 시행하여 소화기능 장애 및 기력저하에 호전을 보였으며 활력감이 증가하였다.

問診 상 가슴 부위의 작열감이 있고, 배가 답답하며, 마음이 불안하여 가슴이 벌렁거리고, 머리가 어지러운 증상을 호소하여 吞酸, 嘈雜 중 비위기허로 인한 痰濕鬱阻¹⁵로 변증하고, 가미향사육군자탕을 반하사심탕 보합제와 함께 복용하게 하였으며, 憂鬱, 不安, 不眠에 매우 多用되는 처방이면서 止汗의 효능이 있는¹⁶ 시호가용골모려탕을 보조적인 처방으로 사용하였다.

또한, 理脾胃, 調中氣, 祛風化濕의 효능을 가진 ST36(足三里), 和胃降逆, 寬胸理氣의 효능이 있는 PC6(內關), 督脈상에서 建碑化胃, 安神志의 穴성이 있는 CV12(中脘), 助腸胃運化, 消食積氣滯를 돕는 CV10(下脘) 및 복부 阿是穴에 침 치료를 시행하였다¹⁷. 입원 시 불면 증세가 지속되었으므로 치료를 위해 BL62(申脈), KI6(照海)에도 침 치료를 시행하였다¹⁸.

본 환자에게 사용한 황련해독탕 약침은 위산으로

유발된 식도 손상을 방지하는 성분인 Berberine¹⁹이 포함되어 있어, 활혈지통의 효능이 있는 심부훈증경락약점요법과 함께 복부에 시술하여 통증 완화를 도모하였다.

심부훈증경락약점요법, 약침 치료 및 침 치료 시행 후 과도한 출혈이나 부종, 발적, 열감 등의 부작용 소견은 보이지 않았다.

입원 첫날 시행한 설문에서 NRS 7, EQ-5D score 0.405이었던 지표가 퇴원 시에는 NRS 3, EQ-5D score 0.816로 개선되어 수치상 병세 호전을 나타내었다.

본 증례는 1례라는 점과 불안, 우울 증세를 치료하기 위한 심리검사 및 보조치료가 동반되지 않았다는 점 등의 한계가 있다. 그러나 역류성 식도염 증세 완화에 초점을 두고 한의학적 치료를 통하여 양약 치료에 대한 효과적인 대안을 제시한 것에 그 의의가 있다고 사료된다. 향후 객관적, 지속적인 연구가 이어져야 할 것이다.

VI. 결 론

본 증례는 기력저하, 현훈을 동반한 소화불량을 호소하는 환자를 한의학 변증으로 진단하고 한약, 침, 황련 약침, 심부훈증경락약점요법 등을 시행한 통합 한의학적 치료로 NRS, EQ-5D에서 유의한 호전을 보였기에 보고하는 바이다.

참고문헌

1. Dyspepsia. <https://health.kdca.go.kr/healthinfo/biz/health/gnrlzHealthInfo/gnrlzHealthInfo/gnrlzHealthInfoView.do>
2. Sato C, Inoue T. Pathophysiology from the structure and function of the human body 2 -visual map. Seoul: Gunjachulpansa; 2014, p. 1-7.
3. Lee JH. Epidemiology of Gastroesophageal reflux

- disease and Barret's esophagus-Are they increasing in Korea?. *Training lecture of The Korean Society of Gastrointestinal Motility* 2009;2:1-4. Available from: URL: http://endotoday.com/endotoday/notes_21.pdf.
4. Khalili H, Huang ES, Jacobson BC, Camargo CA Jr, Feskanich D, Chan AT. Use of Proton pump inhibitors and risk of hip fracture in relation to dietary and lifestyle factors:a prospective cohort study. *BMJ* 2012;344:e372. doi:10.1136/bmj.e372.
 5. Shah NH, LePendu P, Bauer-Mehren A, Ghebremariam YT, Iyer SV, Marcus J, et al. Proton Pump Inhibitor Usage and the Risk of Myocardial Infarction in the General population. *PLoS One* 2015;10(6):e0124653.
 6. Jang MW, Lim SW. Experimental Study for Effect of Banhasasim-tang on Mice with Reflux Esophagitis. *J Int Korean Med* 2013;34(4):362-74.
 7. Oh JS, Na GY, Ma YH, Lee JH, Kim ES, Moon YH. A Clinical Case of Reflux Esophagitis with Sohamhyung-tang. *J Int Korean Med* 2015; fal:65-70.
 8. Park SW, Lim SW. Clinical Efficacy and Safety of Yukgunja-tang for Gastroesophageal Reflux Disease: A Systematic Review and Meta-Analysis. *J Korean Med* 2019;40(4):16-28.
 9. Toku T. Acupuncture for Functional Gastrointestinal Disorders *J Gastroenterol* 2006;41(5):408-17.
 10. Yoo BH, Park JW, Kim JS, Kim WI, Kim DJ, Park DW, et al. Bigyenaegwahak. Paju: Gunjachulpansa; 2019, p. 314-8.
 11. Yoo JS. Symptoms of GERD. *J of The Korean Society of Gastrointestinal Motility* 2001;7:286-93.
 12. Fass R, Shapiro M, Dekel R, Sewell J. Systematic review: proton-pump inhibitor failure in gastro-oesophageal reflux disease - where next?. *Alimentary Pharmacology & Therapeutics* 2005;22(2):79-94.
 13. Han GJ, Leam JT, Lee NL, Kim JS, Park JW, Lee JH. Development of a Standard Tool for Pattern Identification of Gastroesophageal Reflux Disease (GERD). *J Int Korean Med* 2015;36(2):122-52.
 14. Dickman R, Schiff E, Holland A, Wright C, Sarela SR, Han B, et al. Clinical trial: acupuncture vs. doubling the proton pump inhibitor dose in refractory heartburn. *Alimentary Pharmacology & Therapeutics* 2007;26(10):1333-44.
 15. Yoo BH, Park JW, Kim JS, Kim WI, Kim DJ, Park DW, et al. Bigyenaegwahak. Paju: Gunjachulpansa; 2019, p. 314-8.
 16. Lee BY, Lee HJ, Kim JW, Choi HY, Kim YJ, Cho SY, et al. The Efficacy of Shihogayonggolmoryo-tang in Combating Excessive Sweating in Heart Disease Syndrome, Called 心病 in Korean Medicine. *J Int Korean Med* 2016;37(4):601-8.
 17. Hammes M, Kuschick N, Christoph KH. Handbook of Acupuncture. Seoul: Hansol medical book Co Ltd; 2011, p. 58-262.
 18. Guo BJ, Yu SY, Shen ZF, Hu YP. Effect of Acupuncture at Points in Heel Vessel for Circadian Clock Genes of Period 1 and Period 2 mRNAs in the Suprachiasmatic Nucleus in Insomnia Rats. *Zhen ci yan jiu=Acupuncture Research* 2017;42(6):507-9.
 19. Choo BK, Roh SS. Berberine protects against esophageal mucosal damage in reflux esophagitis by suppressing proinflammatory cytokines. *J of Experimental and therapeutic Med* 2013;6(3):663-70.