

## 회음혈 봉약침 치료와 팔요혈 자침을 통한 만성전립선염/만성골반통증 증후군 치험 1례

박도연<sup>1</sup>, 문향란<sup>2</sup>, 노희정<sup>3</sup>, 전상윤<sup>1</sup>

<sup>1</sup>동신대학교 목포한방병원 한방내과, <sup>2</sup>부평수한방병원, <sup>3</sup>동신대학교 목포한방병원 한방재활의학과

### A Case Report of Chronic Prostatitis/Chronic Pelvic Pain Syndrome Treated with Hooeum Bee-venom Therapy and Balio Acupuncture Treatment

Do-yeon Park<sup>1</sup>, Hyang-ran Moon<sup>2</sup>, Hui-jeong Noh<sup>3</sup>, Sang-yoon Jeon<sup>1</sup>

<sup>1</sup>Dept. of Internal Medicine, Mokpo Korean Medicine Hospital, Dongsin University

<sup>2</sup>Bupyeongsoo Hospital of Korean Medicine

<sup>3</sup>Dept. of Korean Medicine, Rehabilitation, Mokpo Korean Medicine Hospital, Dongsin University

#### ABSTRACT

**Objectives:** The purpose of this study was to report the effectiveness of Hooeum Bee-venom Therapy and Balio Acupuncture Treatment in the management of chronic prostatitis/chronic pelvic pain syndrome.

**Methods:** A patient with chronic prostatitis/chronic pelvic pain syndrome underwent Korean medical treatment, including Hooeum Bee-venom Therapy and Balio Acupuncture Treatment. The severity of symptoms was assessed with a daily visual analog scale (VAS) for orchialgia and lower abdominal pain. In addition, we measured the National Institutes of Health Chronic Prostatitis Symptom Index (NIH-CPSI) on the first and last days of visit.

**Results:** The patient's symptoms were improved after treatment. The severity of orchialgia was reduced from VAS7 to VAS2, and lower abdominal pain was improved from VAS6 to VAS1. NIH-CPSI decreased from 21 to 5.

**Conclusion:** Hooeum Bee-venom Therapy and Balio Acupuncture Treatment are effective in treating chronic prostatitis /chronic pelvic pain syndrome.

**Key words:** chronic prostatitis/chronic pelvic pain syndrome (CP/CPPS), Hooeum Bee-venom therapy, Balio acupuncture, case report

## 1. 서 론

전립선염은 50세 이하 남성에서 가장 빈번하게 발생하는 전립선 질환으로 우리나라에서는 비뇨기

과를 내원하는 환자의 약 15~20% 정도가 전립선염 때문으로 알려져 있다. 전립선염의 평균 유병률은 8.2%로, 이는 허혈성 심장질환이나 당뇨와 유병률이 비슷하여 매우 높은 편이다<sup>1</sup>.

전립선염은 병정과 원인균의 유무에 따라 국제보건기구(National Institutes of Health, NIH)에서 제시한 분류기준에 의해 분류된다. Category I은 급성 세균성 전립선염, Category II는 만성 세균성 전립선염, Category III는 만성 비세균성 전립선염/

· 투고일: 2023.05.17, 심사일: 2023.07.06, 게재확정일: 2023.07.06

· 교신저자: 전상윤 전라남도 목포시 백년대로 313

동신대학교 목포한방병원

TEL: 061-280-7700 FAX: 061-280-7788

E-mail: damino70@hanmail.net

만성골반통 증후군, 그리고 Category IV는 무증상 염증성 전립선염으로 분류되지만, 실제 임상에서는 환자의 증상에 따라 진단, 치료하는 경우가 많다<sup>2</sup>.

만성 세균성 전립선염과 만성전립선염/만성골반통증 증후군의 경우, 그 원인이 명확하게 규명되지 않아 진단과 치료가 어려우며 지속적인 재발로 인해 환자의 삶의 질에 부정적인 영향을 주게 된다<sup>3</sup>. 질병이 발생하는 근본적인 원인을 확인하기 어렵고 이에 따라, 이른바 표준치료법(golden standard)으로 불릴만한 명확한 치료법이 확립되지 못하였기에 전립선염의 치료는 항생제 투여를 중심으로 이루어지고 있는 상황이다. 그런데도 지금까지 전립선염에 관한 연구는 활발하지 못한 편으로 항생제의 치료 효과, 안전성, 복용량 등에 관한 대규모 실증 분석은 거의 없다고 할 수 있다<sup>4</sup>.

한의학에서는 만성전립선염/만성골반통증 증후군을 白濁, 白淫, 精濁, 勞淋, 혹은 腎虛腰痛의 병증에 포함하며, 腎虛, 下焦濕熱, 氣滯血瘀로 변증하여 변증에 따라 補腎, 清熱利濕, 活血化瘀로 치료한다<sup>5</sup>.

현재까지 만성전립선염/만성골반통증 증후군에 대해 다양한 한의학적 연구가 보고되고 있다. 만성전립선염/만성골반통증 증후군에 대한 침치료 효과 관련 메타분석 논문<sup>6</sup>, 桂枝茯苓丸<sup>7</sup>, 忍冬消炎方<sup>2</sup> 등의 한약을 이용한 치험례, 면역 약침<sup>8</sup>을 이용한 치험례 등이 꾸준히 발표되었다.

상기와 같은 문제 인식 및 선행연구에 기반하여 고환통증을 호소하는 만성전립선염/만성골반통증 증후군 환자에 대하여 침, 약침, 한약을 포함하는 복합 한의 치료로 호전된 증례를 다음과 같이 보고하는 바이다.

## II. 증례

본 증례는 2021년 5월 10일부터 2021년 12월 28일까지 동신대학교 목포 한방병원 내과 외래에 방문한 환자 1명을 대상으로 한 후향적 증례보고로서 동신대학교 목포 한방병원 생명윤리위원회(IRB)

의 심의를 거쳤다(DSMOH 22-6).

### 1. 환자 정보

1) 환 자 : 만 54세 남성

2) 주소증

(1) 우측 고환통증

(2) 우측 하복통

3) 발병일 : 2021년 3월

4) 과거력 : 20년 전 local 병원에서 전립선염 진단받은 후 8주간 항생제 치료

5) 가족력 : 별무

6) 사회력

(1) 음주력 : 1주일 1~2회 소주 1병

(2) 흡연력 : 별무

7) 현병력 : 상기 환자는 2021년 3월경 우측 고환통증 증상이 발생하여 비뇨기과 내원함. 혈액 검사, 방광 기능 검사 및 전립선액 검사에서 별무 소견 보여 만성 비세균성 전립선염/만성골반통증 증후군 진단받은 후 4주간의 항생제 치료받았으나 증상 지속되어 2021년 5월 10일 동신대학교 목포 한방병원 내과 외래에 방문함.

8) 진단명 : 만성전립선염

9) 초진 소견

(1) 食慾 : 양호

(2) 消化 : 양호

(3) 大便 : 1회/일

(4) 小便 : 양호

(5) 飲水 : 喜溫水

(6) 手足 : 手足冷

(7) 腹診 : 우측 골반 전상장골극(ASIS)에서 서혜부까지 압통

(8) 脈診 : 沈細數

(9) 舌診 : 舌淡 有齒痕, 苔薄白

### 2. 치료내용

1) 한약치료 : 2021년 6월 25일 八味地黃湯加味 1제 15일분을 탕전하여 1일 3회 식사 30분 후 120 cc 복용하였다.

- 2) 약침 치료 : 봉독 약침 치료를 본원 내원 시마다 1회 실시하였다. 기린 한의원 부설 원외탕전실(원주, 한국)에서 조제된 SBV(10,000:1) 약침을 1회용 주사기를 사용하여 각 혈위에 주입하였다. 시술 전 봉독에 대한 피부 반응 검사상 음성을 확인하였으며, 會陰(CV1) 0.5 cc 시술하였다.
- 3) 침치료 : 八膠穴에 속하는 양측 上膠(BL31), 次膠(BL32), 中膠(BL33), 下膠(BL34) 등을 취혈하여 20×30 mm stainless steel(동방침구제작소 일회용 호침)을 사용하여 본원 내원 시마다 자침하였고, 15분간 유침하였다.

Table 1. Prescription of *Palmijihwang-tang Gami*

Herbal name	Botanical name	Dosage (g)
熟地黄	Radix Rehmanniae Preparata	12
山茱萸	Fructus Corni	6
山藥	Rhizoma Dioscoreae	6
當歸	Radix Angelicae Sinens	6
白茯苓	Poria	4
澤瀉	Rhizoma Alismatis	4
牡丹皮	Cortex Moutan Radicis	4
肉桂	Cortex Cinnamomi	4
小茴香	Fructus Foeniculi	4
玄胡索	Rhuzoma Corydalis	4
白芍藥	Radix Paeoniae Alba	4
川楝子	Fructus Toosendan Seu Meliae Azedarach	4
柴胡	Radix Bupleuri	4
黃芩	Radix Scutellariae	4
炮附子	Radix Aconiti Lateralis Preparata	2
Total amount		72

### 3. 치료평가

만성전립선염/만성골반통증 증후군으로 인한 고회통, 하복통 증상 변화를 평가하고자 본원 내원 시마다 문진을 통해 고회통, 하복통 발생 빈도와 강도를 VAS(visual analog scale)로 기록하

였다. 선상의 좌측에 '통증 없음', 우측에 '참기 어려운 통증'으로 기록하여 증상 발생 시 불편함을 선위에 기입하도록 하였다. 2021년 5월 10일 고회통, 하복통의 강도는 각각 VAS 7, VAS 6이었으며 2021년 12월 28일 각각 VAS 2, VAS 1으로 호전되었다.

치료 전후 환자 증상에 근거하여 만성전립선염 증상 점수표(NIH-CPSI)를 총 2회 측정하였다. NIH-CPSI는 전립선염의 증상들을 통증과 불편감, 배뇨 증상, 삶의 질 등 총 3개 영역으로 분류하고 총 9개 항목을 점수로 나타낸 것으로 합계 점수는 총 43점이다. 임상에서 환자의 증상을 보다 객관적으로 평가하는 도구로 흔히 사용되며, 점수가 높을수록 증상이 심한 것을 의미한다. 2021년 5월 10일 본원 초진 시 NIH-CPSI 검사에서 21점 측정되었으며 2021년 12월 28일 NIH-CPSI 검사에서 5점 측정되었다.

### 4. 치료 경과

- 1) 2021년 5월 10일 : 우측 고회통으로 목지한 통증과 우측 하복에서 서혜부까지 당기는 듯한 통증 있으며, 보행 시, 허리 굴곡 동작 시, 음주 후 심해진다고 하였다. 기타 배뇨장애, 성기능장애 등의 증상은 호소하지 않았다. 고회통, 하복통의 강도는 각각 VAS 7, VAS 6이었으며 NIH-CPSI 검사에서 통증과 불편감 12점, 배뇨증상 0점, 삶의 질 9점으로 총 21점 측정되었다. 특히 삶의 질 부분에서 12점 만점에 9점으로 증상으로 인해 일상생활에 지장이 심하다고 호소하였다.
- 2) 2021년 5월 18일 : 치료 후 우측 고회통 강도 약 호전 되었으나 아직 보행 시나 허리 굴곡 시 통증 나타나는 빈도는 비슷하다고 하였으며, 우측 하복통은 환자가 일상생활 중 느끼는 통증의 강도는 호전되었으나 복진 시 압통의 강도는 비슷하였다. 고회통, 하복통 각각 VAS 6, VAS 5로 측정되었다.
- 3) 2021년 6월 1일 : 치료 후 우측 고회통, 하복통 모두 경감되었으나, 며칠 전 음주 후 다시 통

증이 비슷한 강도로 생겼다고 하였으며, 보행 시 통증은 거의 생기지 않으나 허리 굴곡 시에는 통증 발생한다고 하였다. 고환통, 하복통 각각 VAS 6, VAS 5로 측정되었다.

- 4) 2021년 6월 25일 : 치료 후 우측 고환통, 하복통 30% 정도 감소하였으며 허리 굴곡 시에도 약간의 통증만 있다고 하였다. 고환통, 하복통 각각 VAS 5, VAS 4로 측정되었다. 八味地黄湯 加味를 20첩 45팩으로 당전하여 1일 3회 식사 30분 후 120 cc 복용하게 하였다.
- 5) 2021년 7월 21일 : 치료 후 고환통, 하복통 완화되어 보행 시, 허리 굴곡 시 통증 심하지 않으며 운동 시에만 우측 서혜부 당기는 느낌 있다고 하였다. 고환통, 하복통 각각 VAS 3, VAS 3으로 측정되었다.
- 6) 2021년 8월 4일 : 치료 후 고환통, 하복통 증상 완화된 상태 유지되었다가 최근 과로하고 2일 전 음주한 후 통증 재발 되었다고 하였다. 고환통, 하복통 각각 VAS 4, VAS 3으로 측정되었다.
- 7) 2021년 9월 15일 : 치료 후 고환통, 하복통 증상 70% 정도 감소하였다고 하였으며 최근 1달간 통증 약 5회 정도 발생하였으나 통증 지속 시간 3~5분으로 짧은 시간만 지속되었으며, 통증 강도도 심하지 않았다고 하였다. 고환통, 하복통 각각 VAS 3, VAS 2로 측정되었다.
- 8) 2021년 11월 26일 : 치료 후 고환통, 하복통 증상 90% 정도 호전된 상태로 생활하다가 최근 날씨가 추워지고 음주를 몇 번 했더니 증상이 재발하였으나, 통증의 정도 미약하여 일상생활에 큰 지장은 없었다고 하였다. 고환통, 하복통 각각 VAS 2, VAS 2로 측정되었다.
- 9) 2021년 12월 28일 : 치료 후 고환통, 하복통 증상 거의 소실되었으며 최근 1달간 통증 약 1~2회 발생하였으나 통증 지속 시간은 몇십 초에 불과하였다고 하였다. 고환통, 하복통 각각 VAS 2, VAS 1으로 측정되었다. NIH-CPSI 검사에서

통증과 불편감 3점, 배뇨증상 0점, 삶의 질 2점으로 총 5점 측정되었다. 삶의 질 부분에서 12점 만점에 3점 측정되어, 증상으로 인한 일상생활의 지장은 거의 없다고 하였다.

- 10) 2022년 3월 22일 : 우측 슬통 치료 위해 본원 내원하였을 때, 우측 고환통, 하복통 증상은 치료 종료 후 약 3개월 동안 통증이 완화된 상태 유지 중이라고 하였으며, 증상 재발로 인한 타 병원 진찰, 투약 등의 치료를 전혀 받지 않았다고 하였다.
- 11) 2023년 6월 28일 : 음주 후 피로감 치료 위해 본원 내원하여, 우측 고환통, 하복통 증상은 치료 종료 후 약 1년 반 동안 통증 소실된 상태 유지하여 일상생활에 지장 없다고 하였으며, 증상 재발로 인한 타 병원 진찰, 투약 등의 치료를 전혀 받지 않았다고 하였다.

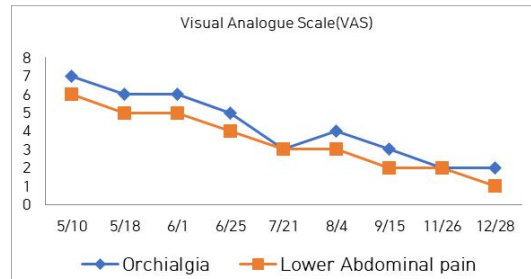


Fig. 1. The changes in visual analogue scale (VAS) of orchialgia, lower abdominal pain.

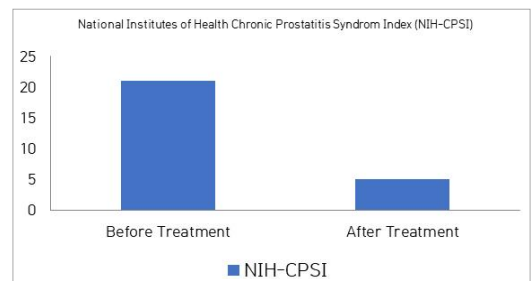


Fig. 2. Changes in NIH-CPSI before and after treatment.

### III. 고 찰

만성전립선염/만성골반통증 증후군은 남성의 가장 흔한 질병 중 하나로 만성적이고 반복적인 경향을 보인다. 골반 부위 통증이나 불편함이 3개월 이상 지속되는 경우를 의미하며, 비뇨기 및 성기능 장애의 정도가 다양하다<sup>9</sup>.

전립선염의 일반적인 원인으로는 전립선 자체의 결석, 상부 요로의 감염, 비정상적인 성생활, 전립선 및 회음부의 자극 및 외상, 방광경부 및 전립선 요도 근육의 긴장 증가 혹은 골반저의 근육통 등이 밝혀져 있으나 명확하게 규명되어 있지는 않다<sup>10</sup>.

전립선염 환자의 5-10%에서만 원인균이 검출되며 나머지 90% 이상은 전립선액에서 염증세포가 발견되지 않는 만성 비세균성 전립선염이다<sup>11</sup>. 본 증례의 환자는 병정이 2개월가량으로 짧은 편이지만, 20년 전에 전립선염으로 치료를 받은 적이 있으며 타 병원에서 시행한 소변검사, 방광 기능 검사, 전립선액 검사에서 세균이 검출되지 않아 만성 비세균성 전립선염으로 진단하였다.

만성전립선염/만성골반통증 증후군은 세균의 감염과는 관련 없으나 환자들은 회음부 통증 및 불편감, 고환통증, 골반 부위의 목지함, 요실금 등 다양한 증상이 나타나며 때에 따라 자극성, 폐쇄성 배뇨 증상, 성기능 장애 등의 동반 증상이 나타나기 때문에 환자들의 삶의 질은 매우 낮은 것으로 알려져 있다<sup>12,13</sup>.

발생 기전에 대한 확실한 원인이 규명되어 있지 않아 치료는 환자의 증상 완화를 목적으로 하며 치료법도 명확히 정의되지 않아 대부분이 항생제 투여를 기본으로 한다. 그 외에도 알파차단제나 소염제, 근이완제, allopurinol, quercertine, 물리치료, 경요도 전립선 절제술 등 여러 가지 방안이 대두되었으나 호전도가 뚜렷하지 않으며 대상 환자가 제한적인 등의 한계가 많다. 본 증례의 환자도 4주간의 항생제 치료를 받았으나 증상이 호전되지 못한 채로 본원에 내원하였다<sup>14</sup>.

한의학에서 만성전립선염/만성골반통증 증후군의 증상은 淋,濁으로 나타낼 수 있으며, 염증 증상은 주로 濕熱로 보고 있다. 下焦濕熱, 氣滯血瘀, 腎虛로 변증하는데, 이중 下焦濕熱은 감염으로 인한 발열을 위주로 하는 급만성 세균성 전립선염의 증상과 비슷하여 清熱利濕의 치법을 사용한다. 氣滯血瘀와 腎虛는 병정이 길어져 극부의 氣血의 순환이 저하되어 나타나는 만성전립선염의 증상과 비슷하며 活血化瘀와 補腎의 치법을 사용한다<sup>2</sup>.

본 증례의 환자는 2021년 3월 우측 고환통과 우측 하복통 증상 발생하여 비뇨기과에서 만성전립선염/만성골반통증 증후군 진단받은 후 본원 내원하였다. 환자의 치료 기간 중의 VAS는 환자의 주 호소 증상인 우측 고환통, 우측 하복통 모두 감소하였다. 2021년 5월 10일 본원 초진 당시 우측 고환통, 우측 하복통의 정도는 각각 VAS 7, VAS 6이었으나 치료 약 3개월 차인 2021년 8월 4일 내원 시에는 각각 VAS 4, VAS 3이었으며 마지막 진료인 2021년 12월 28일 각각 VAS 2, VAS 1로 환자의 주 호소 증상 모두 호전되었다.

치료 전후 총 2번 시행한 NIH-CPSI 점수는 치료 전 21점에서 치료 후 5점으로 감소하였으며 특히 삶의 질 부분에서 9점에서 3점으로 크게 감소했다.

NIH-CPSI는 전립선염의 임상 증상을 평가하는 설문지로 증상이 심할수록 점수가 높아진다. 통증과 불편감에 대한 점수가 0-21점, 배뇨 증상에 대한 점수가 0-10점, 삶의 질에 대한 점수가 0-12점으로, 총점은 0-43점이다<sup>15</sup>. 현재 만성전립선염의 치료가 환자의 임상 증상을 기준으로 하여 대증치료가 주로 이루어지고 있어, 환자의 임상 증상을 보다 객관적으로 기록하고 평가하는 기준으로 임상 및 연구 분야에서 널리 사용된다<sup>2</sup>.

八味地黃湯은 漢代의 張仲景의 《金匱要略》에서 처음 수록된 처방으로 熟地黃, 山藥, 山茱萸, 茯苓, 澤瀉, 牡丹皮, 肉桂 및 附子の 여덟 가지 약재로 구성되어 있으며<sup>16</sup> 《金匱要略》에서는 虛勞腹痛과 小便不利 등에 사용하였으나 이후 朱震亨은 腎

氣虛乏, 下源冷虧, 臍腹冷痛에 許俊은 老年水火直虧, 下部陽虛, 陰冷如水, 命門虛, 凡人四肢痿弱無力多困에 사용하여 점차 腎虛, 命門虛 등에 기본적 처방이 되었다<sup>17</sup>.

본 증례의 경우 환자가 평소 喜溫水, 手足冷 하며 맥이 沈細數 하였고 舌淡 有齒痕, 苔薄白 한 것에 따라 腎陽虛로 변증하였으며 이에 근거하여 補腎陽하는 八味地黃湯을 기본 방으로 사용하였다. 하복부 통증 완화를 위해 소회향과 현호색, 천련자, 백작약을 가미하였으며 活血祛瘀하는 당귀, 염증 완화를 위하여 清熱燥濕하는 황금, 和解退熱하는 시호를 가미하여 사용하였다.

봉독 약침 요법은 변증을 통하여 선정된 혈위나 질병과 관련 있는 부위, 압통점에 봉독 약침을 주입하여 침 자극과 봉독의 약리학적 특이 작용을 함께 이용하는 요법이다. 봉독의 약리작용으로는 소염 진통, 면역조절, 혈액 순환 촉진, 항균, 항바이러스, 알러젠, 신경독성 등이 보고된바 있다<sup>18-20</sup>. 또한 한의학적으로 봉독은 祛風濕, 通經活絡, 消腫排膿, 清熱涼血, 鎮痛, 抗癌, 強壯, 鎮靜 등의 작용을 하므로<sup>21</sup> 濕熱下注, 腎虛, 氣滯血瘀 등으로 변증하는 만성전립선염/만성골반통증 증후군에 사용할 수 있을 것으로 생각하였다. 봉약침 치료는 會陰穴에 시행하였는데, 會陰穴에는 perineal nerve of pudendal nerve, perineal artery and vein, inferior rectal artery and vein, supuerficial transverse perineal muscle 등이 분포해있어<sup>22</sup>, 전립선염의 침 치료에 사용되어 왔다<sup>8,15</sup>.

침 치료의 경우 八髎穴인 上髎(BL31), 次髎(BL32), 中髎(BL33), 下髎(BL34) 등을 취혈하여 자침하였는데, 한의학적으로 上髎(BL31), 次髎(BL32), 中髎(BL33), 下髎(BL34) 혈위는 通經活絡, 補益下焦, 強健腰膝 하여 골반 내강 질환, 대소변 불리, 부인 질환 등에 많이 사용되며, 해부학적으로는 장능근, 배측최장근 등의 근육 및 천골신경후지, 하둔신경의 신경분포 부위에 속하기 때문에<sup>23</sup> 본 증례의 만성전립선염/만성골반통증 증후군 환자에게 골반저

근육에 직접 자극을 주며 通經活絡 하기 위해 사용하였다.

본 증례의 환자는 치료 초반에만 한약 복용했으며 추가 내원 시에는 한약 복용 없이 會陰穴 봉침 치료와 八髎穴 자침 치료만으로 증상 조절되고 이후 장시간 증상 재발 없이 치료 효과가 지속되었다는 점에서 會陰穴 봉침 치료와 八髎穴 자침 치료가 주 치료 효능을 내었을 것으로 사료된다.

기존의 한의학계에서 보고된 만성전립선염/만성골반통증 증후군에 대한 치험례들 중 會陰穴을 약침 사용 혈위 중 하나로 선용하여 봉약침을 사용한 보고들은<sup>8,24</sup> 있었으나 會陰穴만을 단독 선용한 보고는 없었다. 또한, 팔다리, 복부의 혈위들에 자침하여 전신 기혈 순환을 통해 간접적으로 만성전립선염/만성골반통증 증후군을 치료한 보고들은<sup>2,8</sup> 있었으나 八髎穴에 자침하여 골반저근육 자극을 통해 직접적으로 만성전립선염/만성골반통증 증후군을 치료한 보고는 없었다. 본 증례에서는 전립선 근처 아시혈들만을 선용하여 환자가 호소하는 만성전립선염/만성골반통증 증후군 증상에 개선 효과를 보았다는 데에 의의가 있다.

본 증례에서는 양방 치료로 호전을 보지 못한 만성전립선염/만성골반통증 증후군 환자에게 會陰穴 봉침 치료와 八髎穴 자침 치료를 포함한 한의 단독 치료를 시행하여 우수한 치료 효과를 보였으며 재발이 잦은 만성전립선염의 특성에도 불구하고 치료 종료 약 3개월 후와 약 1년 반 후에 환자가 타 증상 치료를 위해 본원 방문하였을 때 추적 관찰 진행하여 치료의 지속성을 확인하였다.

會陰穴 봉침 치료와 八髎穴 자침을 통해 환자가 호소하는 만성전립선염/만성골반통증 증후군 증상이 호전되었으나 단일 증례이기 때문에 일반화하기 어려우며, 외래환자로서 치료가 규칙적으로 이루어지지 못했고, 주소증인 통증에 치중하여 동반된 다른 증상의 구체적인 변화를 제시하지 못했으며 직장수지검사, 전립선액 검사 등의 객관적인 검사들을 통해 염증, 세균의 유무를 확인해보지 못하

였다는 한계가 있다.

#### IV. 결 론

본 증례는 만성전립선염/만성골반통증 증후군을 호소하는 환자에게 會陰穴 봉침 치료와 八髎穴 자침을 포함한 한의 단독 치료를 시행하여 유효한 통증 개선 효과를 확인하였고, 장시간 경과 관찰 시에도 효과가 지속됨을 확인하였다는 점에서 의의가 있다. 다만 본 연구는 1례에 불과하므로 치료의 유효성을 평가하기 위해 추후 대규모의 체계적인 임상 연구가 필요할 것으로 사료된다.

#### 참고문헌

1. Krieger JN, Lee SWH, Jeon J, Cheah PY, Liong ML, Riley DE. Epidemiology of prostatitis. *Int J Antimicrob Agents* 2008;31(Suppl 1):S85-90.
2. Youn SS, Park SW, An SH, Cho CS, Kim CJ. A Retrospective Study on 15 Patients of Chronic Prostatitis/Chronic Pelvis Pain Syndrome. *J Int Korean Med* 2010;31(4):914-22.
3. Nickel JC, Moon T. Chronic bacterial prostatitis: an evolving clinical enigma. *Urology* 2005;66(1):2-8.
4. Lee B, Choi YJ, Choi Y, Kong N, Choi M. Medical Utilization and Antibiotics Use of Prostatitis Patients in Korea. *Korean J Clin Pharm* 2018;28(2):117-23.
5. Kim JT, Kim HD, Park JS, Kim SY, Choi JY, Han CW, et al. Study on guideline for the treatment of chronic prostatitis in Korean medicine - search chinese traditional medical papers from 2003~2013. *Korean J Oriental Physiology & Pathology* 2014;28(3):271-9.
6. Qin Z, Guo J, Chen H, Wu J. Acupuncture for

Chronic Prostatitis/Chronic Pelvic Pain Syndrome: A GRADE-assessed Systematic Review and Meta-analysis. *European Urology Open Science* 2022;46:55-67.

7. Lee SH, Lee JH, Hong M, Yun YJ, Park SH. A Case Report of Chronic Prostatitis/Chronic Pelvic Pain Syndrome(CP/ CPPS) treated with Gyejibokryeong-hwan. *J Int Korean Med* 2020;41(1):117-25.
8. Kim SJ, Kim BK, Kang SS, Jung HJ, Lee BJ. Chronic Non-Bacterial Prostatitis Treated with Additional Immune Pharmacopuncture: A Case Report. *J Int Korean Med* 2015;36(3):436-45.
9. Choi JY, Lee MJ, Cho SH, Kim SB, Lee ST, Min SK. Comparison of Clinical Symptoms Scored According to NIH-CPSI in Patients with Chronic Prostatitis Syndrome Category IIIa and IIIb. *Korean J UTII* 2011;6(1):42-7.
10. Doble A. Chronic prostatitis. *Br J Urol* 1994;74(5):537-41.
11. Lee SW, Na HY, Yoo JH, Ahn YM, Ahn SY, Kim YO, et al Effects of Paljeong-san (八正散, Bazheng-san) on Chronic Nonbacterial Prostatitis Induced in Rats by Estradiol. *J Int Korean Med* 2015;36(2):180-8.
12. Nickel JC, Shoskes DA, Wagenlehner FM. Management of chronic prostatitis/chronic pelvic pain syndrome (CP/ CPPS): the studies, the evidence, and the impact. *World journal of urology* 2013;31(4):747-53.
13. McNaughton-Collins MF. (2014). Psychosocial mechanisms of the pain and quality of life relationship for chronic prostatitis/chronic pelvic pain syndrome (CP/ CPPS). *Canadian Urological Association Journal* 2014;8(11-12):403-8.
14. Kim HJ, Hong JH. Efficacy of Propiverine for Chronic Prostatitis/Chronic Pelvic Pain Syndrome.

- J Korean Continence Soc* 2008;12(2):158-62.
15. Kim EJ, Bae HR, Lee NH. A Case of Korean Medicine Treatment for a Patient with Acute Bacterial Prostatitis Who Did Not Improve with Antibiotics. *J Int Korean Med* 2022;43(6):1247-54.
  16. Kong GS, Song JY, Kim SW, Park JH, Wang YM, Kim SY, et al. Case Report of Voiding Dysfunction Treated with Korean Medicine in a Hospitalized Patient with a Herniated Intervertebral Disc. *J of Int Korean Medicine* 2021;42(2):86-94.
  17. Oh RS, Kim YH, Ahn BG. Study on the effects of Parnijiwhanghan and Yukmijiwhanghan. *Korean J Orient Med Pathol* 1996;10(2):12-7.
  18. Lee JS, Kwon GR, Choi HY. A Study on Major Components of Bee Venom Using HPLC. *J Korean Acupunct Moxib Soc* 2000;7(4):120-9.
  19. Kwon GR, Koh HK. An Experimental Study with Bee Venom Therapy on Anti - inflammatory and Analgesic Effects. *J Korean Acupunct Moxib Soc* 1998;15(2):97-103.
  20. Kwon GR, Koh HK. The Clinical Observation of Immune Response by Korean Bee Benom Therapy. *J Korean Acupunct Moxib Soc* 2000;17(1):169-74.
  21. Gang HM, Kim GS, Kim DY, Ryu TJ, Park HS, Ki RK. Two Cases of Benign Prostatic Hyperplasia with Bee Venom Pharmacopuncture Therapy. *J of Phamacopuncture* 2008;1(2):125-30.
  22. Moon JY. Basic research on the prevention of medical accidents caused by acupuncture medical practice. *The Journal of Dong Guk Oriental Medicine* 2000;8(2):175-99.
  23. Hwang YC, Lee HJ, Heo HM, Jeon GR, Cho SY, Park SU, et al. Clinical Report of Baliao Electroacupuncture Treatment on a Stroke Patient Suffering rom a Neurogenic Overactive Bladder. *J Int Korean Med* 2022;43(1):90-103.
  24. Yu BK, Lee E. Chronic Prostatitis/Chronic Pelvic Pain Syndrome 6 Case Series. *J Physiol & Pathol Korean Med* 2016;30(3):201-8.