

누크관 수종 제거 이후 후유증에 대한 한방치료 1례 : 증례보고

안수빈¹, 염지윤², 허나연¹, 강세영¹

¹우석대학교 한의과대학 한방내과학교실, ²우석대학교 한의과대학 사상체질의학교실

Improvement of Symptoms after Excision of Hydrocele of Canal of Nuck with Korean Medicine: A Case Report

Subin Ahn¹, Jiyeon Yeom², Nayeon Hur¹, Seiyong Kang¹

¹Dept. of Internal Medicine, College of Korean Medicine, Woosuk University

²Dept. of Sasang Constitutional Medicine, College of Korean Medicine, Woosuk University

ABSTRACT

Objective: The purpose of this case study is to report the hydrocele of the canal of Nuck and the effectiveness of Korean medicine in post-surgery improvement of symptoms.

Method: A patient who was diagnosed with hydrocele of the Nuck canal and had symptoms after Lichtenstein's operation was treated using Korean medicine, including acupuncture, herbal medicine, and moxibustion, every day. The evaluation was performed using the Numeral Rating Scale (NRS), the 5-level EQ-5D version (EQ-5D-5L), the EQ visual analogue scale (EQ-VAS), and the World Health Organization Quality of Life-Brief (WHOQOL-BREF).

Results: After treatment, changes were observed in NRS (from 8 to 2-3) and EQ-VAS (from 60 to 85), whereas there was no difference in EQ-5D-5L (both 6). There was an overall improvement in the domains of WHOQOL-BREF and subjective symptoms.

Conclusion: This study suggests that Korean medicine may improve symptoms after surgery of hydrocele of the canal of Nuck and can be evaluated using an overall QoL questionnaire.

Key words: Korean medicine, hydrocele of canal of Nuck, Lichtenstein's operation, case report

1. 서론

누크관 수종(hydrocele of canal of Nuck), 누크관 낭종(cyst of canal of Nuck), female hydrocele은 여성 생식기관의 회귀 발달 장애를 모두 지칭하며, 폐쇄되지 않은 누크관(canal of Nuck)에서 분비막의 결함으로 인해 흡수되지 않은 액체의 비

대를 누크관 수종이라고 한다¹.

누르거나 만졌을 경우 탈장처럼 들어가고 만져도 통증이 없는 경우가 많으며, Valsalva maneuver를 시행해도 팽창하지 않는 것이 특징적이다². 5세 이전 여아에서 주로 발견되며³ 치료는 탈장에 준하여 복강경이나 개복을 통한 수술이 이루어진다⁴. 그러나 종종 성인 여성에게서도 발견되는데, 그 경우는 매우 드물어 한방적 치료뿐만 아니라 수술과 관계된 양방에서도 국내외에서 많은 연구가 진행되지 않았다⁵. 본 증례는 본원 한방내과에 내원한 환자 중 누크관 수종 제거술 및 서혜부탈장 교정

· 투고일: 2023.09.12, 심사일: 2023.10.23, 게재확정일: 2023.10.23
· 교신저자: 강세영 전라북도 전주시 완산구 어은로 46
전주우석대학교부속한방병원
TEL: 063-220-8616 FAX: 063-227-6324
E-mail: sharkyoung@hanmail.net

수술을 받은 환자 1명에 대해 수술 후 한약, 침, 뜸 등의 한방치료를 시행한 후 환자의 주요 증상이 개선되었다. 평가척도 Numeral Rating Scale(NRS)를 포함해 The 5-level EQ-5D version(EQ-5D-5L), EQ visual analogue scale(EQ VAS), 단축형 The World Health Organization Quality of Life(WHOQOL-BREF)의 설문지를 통해 삶의 질 개선 효과가 확인되었으며 다음과 같이 보고하고자 한다.

II. 증례보고

1. 환 자 : 여성/만 46세
2. 치료 기간 : 2022년 10월 11일~2022년 10월 15일
3. 주소증
 - 1) 수술부 통증
 - (1) 좌측 서혜인대 상부 수술부 통증. 보행 및 운동 시 결리고 빠근한 통증. Valsalva maneuver 불가
 - (2) # gait : 자가 보행 가능하나 수술부로 인해 전굴하며 보행. NRS 8
4. 과거력(연도)
 - 1) Advanced gastric cancer operation #1(2012)
 - 2) Appendicitis operation #1(2022.03경)
5. 현병력
상기 환자는 2022년 8월경 좌측 서혜부 주변부 불편감을 인지, ○○병원에서 2022년 09월 초음파 및 CT상 좌측 누크관 수종 진단 받은 후, 2022년 10월 06일-2022년 10월 11일 ○○병원에서 입원기간 동안 2022년 10월 07일 Lichtenstein's operation (서혜부탈장 교정수술 및 누크관 수종 제거 수술)을 시행하였다.
6. 계통문진
 - 1) 망 진 : 面色蒼白, 다소 왜소한 체격
 - 2) 식 욕 : 저하
 - 3) 소 화 : 양호
 - 4) 대 변 : 수술 이후 대변 못 봐 불편한 상태. 평소 1회/2-3일

- 5) 소 변 : 양호
- 6) 수 면 : 통증으로 새벽에 1회가량 각성
- 7) 맥 진 : 沈細, 虛脈
- 8) 설 진 : 薄白
- 9) 구 갈 : 경도
- 10) 복 진 : 좌하복부 수술로 인해 거부. 상복부만 시행 결과 중완부 경결점 확인.

7. 주요검사 소견

한방내과 입원 후 2022년 10월 11일 혈액검사 (completeblood cellcount, liverpanel, renalpanel, electrolyte, C-reactive protein, Erythrocyte sedimentationrate 등) 및 소변검사, XR Abd Erect, Supine 시행하였다. 검사 결과상 C-reactive protein(CRP) 4.9 mg/dL, ESR 34 mm/hr으로 염증수치 상승 경향 보였으나 WBC는 4.93 K/UL, 호흡기 및 요로계 감염 관련 증상 별무, Vital sign 이상 없음을 확인하여 수술 후 발생한 염증의 수치 일시적 상승 현상으로 판단했다.

XR Abdomen Erect, Supine 상 분변 매복 소견 외 특이소견은 별무하였다.

8. 진단명 및 IRB 심의 승인

선천성 누크관의 낭(K52.41)을 주상병으로, 수술 이후 기력저하, 식욕저하 등의 증상을 바탕으로 비기허증(脾氣虛證, U68.0)을 부상병으로 진단하였다. 본 증례는 우석대학교 부속한방병원 생명윤리위원회(IRB) 심의 승인을 받았다(승인 번호 : H2210-06, 승인 일시 : 2022년 10월 25일).

9. 치료 내용

1) 한방치료

(1) 한약 치료

- ① 삼령백출산 가감 : 식욕 저하, 수술 후 기력 회복을 목적으로 2022년 10월 11일부터 2022년 10월 15일간 1일 3회(매 식후 30분) 100 cc 씩 복용하였다(Table 1).
- ② 굿모닝에프 과립(한풍제약) : 대황, 센나, 차전자피, 감초, 백작약, 대추, 계지, 생강의 배합으로, 팽윤성 하제인 차전자피와 연동운

등을 촉진하는 센나열매에 계지가작약대황탕을 합방한 처방이다. 수술 이후 대변을 한 번도 보지 못하여 2022년 10월 13일 1포를 점심 식후 1회 처방하였다. 복용 후 다음 날 오전 쾌변하여 추가 복용은 필요하지 않았다.

Table 1. Prescription of *Samryungbeakchul-san-gagam*

Herb	Scientific name	Dose (g/per a day)
山藥	<i>Dioscorea polystachya</i> Turcz.	12
甘草 (炙)	<i>Glycyrrhiza uralensis</i> Fisch.	12
人蔘	<i>Panax ginseng</i> C. A. Meyer	12
白朮	<i>Atractylodes japonica</i> Koidz. ex Kitam.	12
白茯苓	<i>Wolfiporia extensa</i> (Peck) Ginns	12
薏苡仁	<i>Coix lacryma-jobi</i> var. <i>ma-yeun</i> (Rom.Caill.) Stapf	6
蓮子肉	<i>Nelumbo nucifera</i> Gaertn.	6
桔梗	<i>Platycodon grandiflorus</i> (Jacq.) A.DC.	6
白扁豆 (炒)	<i>Coix lacryma-jobi</i> var. <i>ma-yeun</i> (Roman.) Stapf	6
木香	<i>Saussurea costus</i> (Falc.) Lipsch.	2
陳皮	<i>Citrus reticulata</i> Blanco	2

- (2) 침 치료 : 식욕 촉진과 위장운동 기능 개선을 위해 0.25×30 mm 크기의 stainless steel 일회용 멸균 호침(동방메디컬)을 이용해 ST25 (天樞) ST36(足三里), TE6(支溝), LI4(合谷), LR3(太衝) 하루 2회 15분간 자침하였다.
 - (3) 뜸 치료 : 위장운동 기능 개선을 위해 간접 애주구(동방메디컬)를 CV12(中脘)에 15분간 실시하였다.
- 2) 양방 치료 : 본원 입원 시 지참한 약으로 다음과 같다.
- (1) 시너젯정(1T, 1일 3회)
 - ① acetaminophen 325 mg, tramadol hydrochloride

- 37.5 mg
 - ② 해열, 진통, 소염제
- (2) 스티렌투엑스정(1T, 1일 2회)
 - ① Artemisia Herb 95% Ethanol Soft Ext(20→1) 90 mg
 - ② 소화성궤양용제
- (3) 실콘정(1T, 1일 3회)
 - ① Polycarbophil Calcium 625 mg
 - ② 기타의 소화기관용약

10. 평가 방법

- 1) 주관적 호소 : 수술 부위 내부에서 퍼지는 듯한 모호한 통증의 변화, valsalva maneuver 가능 여부, 배변 여부, 수면시 통증으로 중도 각성 여부 등 수술 후 후유증 관련한 증상에 대해 입원 당일부터 퇴원 당일까지 매일 확인하였다.
- 2) 평가척도의 활용 : 아래의 평가척도 도구들을 입원 당일과 퇴원 당일로 나누어 진행했다.
 - (1) Numeral Rating Scale(NRS) : NRS는 환자의 고통 정도를 숫자로 계량화한 수치 평가척도이다. 주관적 호소를 객관적 지표로 간편하게 표현할 수 있는 장점이 있어 많이 사용된다. 0~10까지의 숫자를 사용하여 통증 없음 0, 경도 1~4, 중등도 5~6, 심함 7~9, 상상할 수 있는 최고의 통증을 10으로 구분하여 평가한다.
 - (2) The 5-level EQ-5D version(EQ-5D-5L) : EuroQoL 그룹에서 개발한 도구로 임상 연구 분야에서 가장 많이 사용하는 삶의 질 평가도구 중 하나이다. 운동능력, 자기관리, 일상 활동, 통증, 불안 등 5개의 객관식 문항을 전혀 문제 없음, 약간 문제 있음, 중간 정도, 심각한 문제 있음, 불가능한 상태 등의 5가지 수준의 척도로 답하도록 구성돼 있다. 점수가 낮을수록 삶의 질이 높은 것으로 평가한다.
 - (3) EQ visual analogue scale(EQ-VAS) : 등급 척도(rating scale) 중 하나로 20 cm의 수직

선 모양으로 나타낸 시각적 아날로그 척도이며, 상상할 수 있는 최고의 건강 상태를 100점으로, 상상할 수 있는 최저의 건강 상태를 0점으로 부여하고 주어진 건강 상태에 대해 0점과 100점 사이의 점수를 부여하게 한다.

- (4) 단축형 The World Health Organization Quality of Life(WHOQOL-BREF)⁶ : 4가지 영역(신체적 영역, 심리적 영역, 사회적 영역, 생활환경 영역)에 더해 전반적 삶의 질에 대하여 '전혀 아니다'는 0점, '약간 그렇다'는 2점, '그렇다'는 3점, '많이 그렇다'는 2점, '매우 많이 그렇다'는 5점으로 각각의 점수를 표시하도록 한다. 각 영역점수를 계산한 후, 그 값을 WHO에서 제시한 변환표를 이용하여 0-100점 척도로 변환시켰다.

11. 치료경과

- 1) 주관적 호소의 변화 : 수술 부위 내부에서부터 나타나는 모호한 통증은 점차 빈도가 감소하였다고 답변하였으며, 퇴원 전날 밤에는 통증을 못 느끼고 중도 각성 없이 푹 잠들 수 있었다고 하였다. Valsalva maneuver 또한 입원 당시에는 불가하였으나 퇴원 당일에는 조금씩 가능했다.

수술 후 지속적으로 변의가 있었음에도 배에 힘을 주기를 어려워하였으나, 2022년 10월 13일 오후 굿모닝 에프 복용 이후 다음 날인 10월 14일에 대변을 부드럽게 볼 수 있었다고 답변하였다. 또한, 입원 당일 신체 전굴을 하며 보행하던 양상에서 퇴원 당일에는 정상 보행 패턴을 보였다.

- 2) 평가척도의 변화 : 입원 당시 및 퇴원 당시를 비교하였을 때, 입원 당시에 비해 퇴원 당시에 전반적으로 통증의 정도는 감소하고, 삶의 질은 향상되는 양상을 보였다.

- (1) NRS : 입원 당시에는 8점으로 표현하였으며, 퇴원 당시에는 2-3점이라고 답변하였다(Table 2, Fig. 1).

- (2) EQ-5D-5L : 입원 당시에는 8점으로 표현하였으나 퇴원 당시에도 8점으로 입원 당시와 동일하다고 답변하였다(Table 2, Fig. 1).

Table 2. Changes of NRS and EQ-5D-5L

Date	2022/10/11	10/15
NRS (0 to 10)	8	2-3
EQ-5D-5L (5 to 25)	8	8

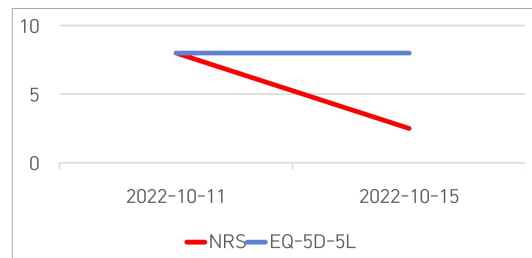


Fig. 1. Changes of NRS and EQ-5D-5L.

- (3) EQ-VAS : 입원 당시에는 60점, 퇴원 당시에는 85점으로 답하여 점차 건강 상태의 회복을 확인할 수 있었다(Fig. 2).

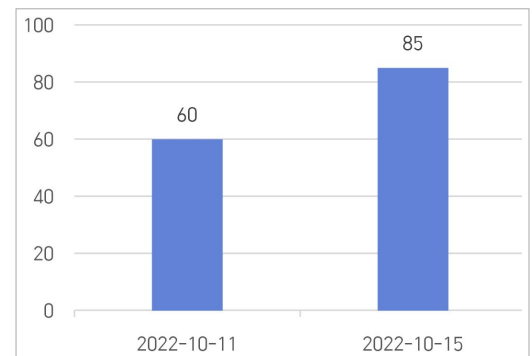


Fig. 2. Changes of EQ-VAS.

- (4) WHOQOL-BREF : 전반적 삶의 질은 입원 당시와 퇴원 당시 각각 6점, 심리적 영역 14점에서 12점으로 큰 변화가 없는 듯하였다. 그러나 신체 영역 19점에서 23점으로, 사회적 영역 9점에서 11점, 생활환경 영역 20점

에서 25점으로 세부 영역을 확인하였을 때, 전반적인 호전을 보였다(Table 3, Fig. 3).

Table 3. Changes of WHOQOL-BREF

Domain	Time	
	2022/10/11	10/15
Overall QOL	6	6
Physical domain	19	23
Psychological domain	9	11
Social domain	20	25
Environmental domain	6	6

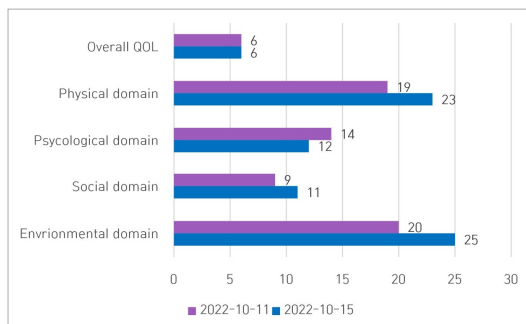


Fig. 3. Changes of WHOQOL-BREF.

III. 고찰 및 결론

누크관 수종은(The Canal of Nuck) 1691년 해부학자였던 Anton Nuck에 의해 처음으로 문헌에 보고되었다⁷. 초상 돌기(Processus vaginalis)와 도대(Gubernaculum)는 서혜관의 태아기 발달에 있어 중요한 역할을 하게 되는데, 도대는 복강 내의 생식소가 서혜관을 통해 음낭과 대음순으로 내려가는 길이 되며, 도대가 형성될 때 복막의 일부가 같이 빠져나가며 초상돌기를 형성한다. 여아에서 도대의 근위부는 난소에서 중간 부분에서 자궁의 외측에 접합한 후 서혜관을 통해 빠져나와 대음순에 붙게 된다. 출생 전에 근위부가 퇴화하여 없어지고, 원위부가 고환 인대가 되는 남아의 도대와 달리, 여아에서는 난소 인대와 자궁원인대로 변화한다. 초상 돌기는 태아기 7개월까지 열려 있으며,

8개월에서 출생 후 1년까지 자연적으로 폐쇄된다. 폐색의 방향은 위에서 아래(Superior to inferior)이며, 폐색되지 않고 남아있게 되는 구조물들을 누크관이라 지칭하며, 그 부분에 액체가 고이게 되면 누크관 수종이라 부른다⁸. 1개월에서 14세 사이의 소아 환자에게서 누크관 수종의 발병률은 1%라 보고되었고⁹, 성인 여성 환자에게서 상당히 드문 질환으로 알려져 있다⁴. 일부 경험적 데이터상 서혜부 종물로 내원한 성인 여성 중 약 30%가 누크관 수종으로 진단되어 상당히 높은 발병률을 예상한다⁵. 2020년도에 진행한 systematic review에도 일부 case reports와 소량 case series에서 가져온 제한된 데이터로 인해 성인 여성의 누크관 수종의 실질적 발병률 파악은 어려운 것으로 확인된다¹⁰.

누크관을 분류하는 방법에는 1941년 등장한 Counseller and Black의 분류법이 가장 흔하게 사용되는데¹¹, 첫 번째는 가장 흔한 구조로, 복강과의 연결 없이 수종만 독립적으로 있는 형태인 포낭형 구조이다. 두 번째는 복강과 연결된 교통성 수종이고, 세 번째는 서혜륜(inguinal ring)에 의해 조여져 있으며, 한쪽은 복강과 연결되고 다른 한쪽은 연결되지 않은 모래시계형이다. 최근에는 새로운 분류법으로 2021년 Wang 등이 제안한 해부학적 위치에 따라 분류하는 방법도 있다¹².

누크관 수종은 통증을 동반하거나 동반하지 않는 서혜부나 생식기 팽윤의 임상증상을 보인다. Valsalva maneuver를 시행해도 팽윤이 증가하지 않는다¹³. 누크관 수종과 가장 오인되기 쉬운 질환은 서혜부 탈장이며¹⁴, 실제로 누크관 수종 환자의 1/3은 수종과 함께 서혜부탈장이 동반되었다는 보고도 있다¹⁵. 따라서 임상증상과 더불어 영상과적 진단도 필수적으로 이뤄져야 하는데, 초음파검사가 서혜부 및 생식기 팽윤 시 일차적으로 고려되어야 할 사항이다¹⁰. 기립 상태에서 초음파검사를 시행하는 것이 유리하며, 초음파상 누크관 수종은 얇은 벽의 무에코나 저에코의 둥근 낭성 구조를 보인다. 컬러도플러 상 혈류가 거의 보이지 않으며, Valsalva maneuver

시행 시 변화가 없는 것이 특징적이다¹³. 일각에서는 확정진단을 위해 MRI 촬영이 권고되나¹⁰, 실시간 초음파 검사가 누크관 수종을 우선적으로 진단하고 확인하기에 저렴하고 정확한 검사법이다⁸.

누크관 수종의 양방적 치료는 수종의 종류와 상관없이 서혜내륜(internal ingunal ring)을 통한 복강경 절제가 용이하고 안전하며, 후벽봉합을 동시에 시행한다⁸. 누크관 수종의 흡인(aspiration)은 재발의 우려가 크므로 권장되지 않는다¹⁶.

한편, 본 연구는 누크관 수술 후 발생한 체력 소모, 쇠약, 소화력 감소한 환자의 원기 회복을 위해 三苓白朮散을 사용하였다. 大病 후 脾胃를 調助하는 대표방인 三苓白朮散은 宋代에 陳 등이 편찬한 《太平惠民和劑局方》에서 처음 언급된 처방으로, “能補氣健脾, 濕和胃, 治脾胃氣虛而挾濕之證, 飲食不消, 或吐瀉, 形體虛弱, 四肢無力”이라 언급하였다¹⁷. 補氣健脾 효능의 四君子湯에 補脾하는 山藥, 白扁豆, 薏苡仁, 蓮子肉과 함께 理氣시키는 陳皮, 引經藥으로 桔梗을 배합한 것이라 할 수 있다. 침 치료는 환자의 식욕 저하와 변비 경향 등 증상에 기반하여 취혈을 선정하였는데, 특히 위장관 질환에 다용되는 경혈인 ST36(足三里)는 足陽明胃經의 六腑下合穴로 理脾胃, 調中氣, 和腸消滯, 通調經絡氣血, 剛健脾胃의 효능으로 급만성 위장병, 복창, 식욕부진 등 소화기계 질환에 활용한다. 실질적으로, ST36(足三里)의 침자극은 백서의 혈중 gastrin 농도를 현저하게 감소시켜 위산 분비를 촉진시키며¹⁸, Qian 등의 연구에서는 개에게 ST36(足三里)의 전침자극이 gastric migrating myoelectrical complex(MMC)를 향상시키는 것을 확인하였다¹⁹.

본 증례의 환자는 한방 약물치료, 침치료, 뜸치료 등 복합 한방치료를 시행한 후 수술부 통증, 식욕 및 기력 개선을 확인할 수 있었다. 또한, 입원 당시 복부 통증으로 인해 전굴 상태의 보행 패턴도 퇴원 당시 부축 없이 완전한 정상 자가 보행이 가능했다.

이번 연구에는 두 가지의 제한점이 있다. 첫 번

째는 환자의 동의를 구하지 못하여 초음파 및 영상 기록을 확인하기 어려웠다는 점이 아쉬움으로 남는다. 두 번째는 관찰 기간이 비교적 짧아 재발이나 한방치료 경과 등을 장기적으로 평가하기에 다소 어려운 부분이 있었다. 이 두 가지 제한점에 대해 추후 장기적 한방 처치를 시행한 경과 관찰한 연구 데이터의 축적을 통해 보완되기를 기대해본다.

그러나 본 연구를 통해 다양한 한의 치료를 적용하는 것이 누크관 수종 수술 이후의 후유증에 대한 회복과 전반적 삶의 질 개선에 도움을 줄 수 있으며, 적절한 한의 치료의 가능성을 확인했음을 보고하는 바이다.

참고문헌

1. Caviezel A, Montet X, Schwartz J, Egger JF, Iselin CE. Female Hydrocele: The Cyst of Nuck. *Urologia Internationalis* 2009;82(2):242-5.
2. Sethi V, Patel H. Hydrocele in the Canal of Nuck- CT appearance of a developmental groin anomaly. *Journal of Radiology Case Reports* 2016; 10(11):29-33.
3. Rees MA, Squires JE, Tadros S, Squires JH. Canal of Nuck hernia: A multimodality imaging review. *Pediatr Radiol* 2017;47(8):893-8.
4. Prodromidou A, Paspala A, Schizas D, Spartalis E, Nastos C, Machairas N. Cyst of the Canal of Nuck in adult females: A case report and systematic review. *Biomed Rep* 2020;12(6):333-8.
5. Kim MJ, Byun GY, Lee SG, Kang HJ, Koo BH, Lee SR. Laparoscopic Treatment of Hydrocele of the Canal of Nuck in Female Adults: Laparoscopic Intracorporeal Hydrocelectomy and Posterior Wall Suture Repair. *J Herniol Diagn Treat* 2018;8(1):1-7.
6. Min SK, Lee CI, Kim KI, Suh SY, Kim DK. Development of Korean Version of WHO Quality

- of Life Scale Abbreviated Version(WHOQOL-BREF). *J Korean Neuropsychiatr Assoc* 2000;29(3):571-9.
7. Nuck A. Adenographia curiosa et uteri foeminei anatome nova. Leiden: Luchtmans: 1691, p. 130.
 8. Thomas AK, Thomas RL, Thomas B. Canal of Nuck abnormalities. *J Ultrasound Med* 2020;39(2):385-95.
 9. Huang CS, Luo CC, Chao HC, Chu SM, Yu YJ, Yen JB. The presentation of asymptomatic palpable movable mass in female inguinal hernia. *Eur J Pediatr* 2003;162(7-8):493-5.
 10. Kohlhauser M, Pirsch JV, Maier T, Viertler C, Fegerl R. The Cyst of the Canal of Nuck: Anatomy, Diagnostic and Treatment of a Very Rare Diagnosis-A Case Report of an Adult Woman and Narrative Review of the Literature. *Medicina (Kaunas)* 2022;58(10):1353.
 11. Counseller VS, Black BM. Hydrocele of the Canal of Nuck : Report of Seventeen Cases. *Annals of Surgery* 1941;113(4):625-30.
 12. Wang L, Maejima T, Fukahori S, Shun K, Yoshikawa D, Kono T. Laparoscopic surgical treatment for hydrocele of canal of Nuck: A case report and literature review. *surg case rep* 2021;7(121):1-6.
 13. Bagley JE, Davis MB. Cyst of Canal of Nuck. *Journal of Diagnostic Medical Sonography* 2015;31(2):111-4.
 14. Akkoyun I, Kucukosmanoglu I, Yalinkilinc E. Cyst of the canal of nuck in pediatric patients. *N Am J Med Sci* 2013;5(6):353-6.
 15. Block RE. Hydrocele of the canal of nuck: A report of five cases. *Obstet Gynecol* 1975;45(4):464-6.
 16. Kono R, Terasaki H, Murakami N, Tanaka M, Takeda J, Abe T. Hydrocele of the canal of Nuck: a case report with magnetic resonance hydrography findings. *Surg Case Rep* 2015;22(1):1-5.
 17. 陳師文 等編. 太平惠民和劑局方. 台北: 旋風出版社: 1987, p. 101.
 18. Jang KH, Kim MD, Yu YJ. Effects of Long Term Stimulated Acupuncture at ST 36 on the Serum Gastrin Level in Rats. *Korean Journal of Oriental Physiology & Pathology* 2003;17(3):672-6.
 19. Qian L, Peters LJ, Chen JD. Effects of electroacupuncture on gastric migrating myoelectrical complex in dogs. *Dig Dis Sci* 1999;44(1):56-62.