

## 항응고제 치료에도 임상증상이 호전되지 않은 뇌경색 후 심부정맥혈전증에 대한 한의 치험 1례

박충현<sup>1</sup>, 권선우<sup>1</sup>, 권이재<sup>1</sup>, 손정민<sup>2</sup>, 윤혜수<sup>1</sup>, 이은창<sup>1</sup>, 이지윤<sup>3</sup>, 이효정<sup>1</sup>, 이정은<sup>1</sup>

<sup>1</sup>동수원한방병원 한방내과, <sup>2</sup>동수원한방병원 침구의학과, <sup>3</sup>동수원한방병원 한방재활의학과

### A Case Report of Korean Medicine Treatment on Clinical Symptoms in a Patient with Post-stroke Deep Vein Thrombosis

Choong-hyun Park<sup>1</sup>, Sun-woo Kwon<sup>1</sup>, Yi-jae Kwon<sup>1</sup>, Jung-min Son<sup>2</sup>, Hye-soo Youn<sup>1</sup>,  
Eun-chang Lee<sup>1</sup>, Ji-yoon Lee<sup>3</sup>, Hyo-jeong Lee<sup>1</sup>, Jung-eun Lee<sup>1</sup>

<sup>1</sup>Dept. of Internal Korean Medicine, Dongsuwon Korean Medicine Hospital

<sup>2</sup>Dept. of Korean Acupuncture & Moxibustion Medicine, Dongsuwon Korean Medicine Hospital

<sup>3</sup>Dept. of Rehabilitation Medicine of Korean Medicine, Dongsuwon Korean Medicine Hospital

#### ABSTRACT

This case report shows the effect of Korean medicine treatment in a patient with deep vein thrombosis (DVT) after cerebral infarction who is suspected of having post-thrombotic syndrome (PTS) due to the loss of thrombus after receiving new oral anticoagulant (NOAC) treatment. The patient was treated with Korean medicine (*Boyanghwano-tang* and *Hyulbuchuko-tang*) three times a day. Acupuncture, moxibustion, infrared, and extra-physical therapy were given to the patient for 24 days. Clinical assessment - grading of edema and circumference of the left lower extremity were observed twice a week until the end of the treatment. NOAC treatment was continued for 24 days. After treatment, the patient's edema grade and circumference of the extremity improved. On the 24th day, the patient's chief complaints improved, and she requested termination of treatment. The results suggest that Korean medicine treatments, including *Boyanghwano-tang*, *Hyulbuchuko-tang*, and acupuncture therapy, can be effective in improving the clinical symptoms of DVT and PTS.

**Key words:** case report, deep vein thrombosis, post thrombotic syndrome, *Boyanghwano-tang*, *Hyulbuchuko-tang*

## 1. 서론

심부정맥혈전증(Deep Vein Thrombosis, DVT)는 상지와 하지의 심부에 존재하는 정맥이 혈전으로 막혀 혈류순환에 문제가 발생하는 혈관성 질환으로,

주로 상지보다는 하지에 많이 발생한다<sup>1</sup>. DVT의 원인은 이전부터 Virchow's Triad(혈액응고능의 항진, 혈류정체, 혈관내피장애)로 알려져 있으며<sup>2</sup>, 위험요인으로는 과거 혈전성 병력, 수술력, 외상, 악성종양, 장기간 부동 등이 있다<sup>3,4</sup>. 일반적으로 혈전이 침범한 측의 부종, 열감, 통증을 호소하는데, 주로 편측에 발생하지만 양측에서 발생하는 경우도 있다<sup>5</sup>.

DVT의 합병증으로는 폐색전증(Pulmonary Embolism, PE)과 혈전후증후군(Post Thrombotic Syndrome, PTS)가 있다. PTS는 DVT의 후기 합병증으로서 정맥

· 투고일: 2023.09.14, 심사일: 2023.10.24, 게재확정일: 2023.10.24  
· 교신저자: 이정은 경기도 수원시 팔달구 권광로 367번길 77  
동수원한방병원 한방2내과  
TEL: 031-210-0226 FAX: 031-210-0146  
E-mail: leeje0116@gmail.com

혈전증 환자의 15~50%에서 발생한다<sup>6</sup>. 혈전이 발생하고 2년 이내에 주로 발생하며, 10% 미만에서는 궤양을 동반한 증증으로 진행된다<sup>6</sup>. PTS로 진단된 환자는 하지의 부종, 통증, 경련, 무거움 등을 증상으로 호소하고 치료를 하더라도 증상이 장기간 지속되기 때문에 환자의 삶의 질 측면에서 많은 어려움을 요구한다.

항응고요법은 DVT의 가장 기본적인 일차치료이다. 전통적으로 저분자량 헤파린(Low-Molecular-Weight Heparin, LMWH)과 비타민 K 길항제(Vitamin K antagonist, VKA)인 와파린 등을 표준치료로서 사용해 왔으나, 최근에는 새로운 경구용 항응고제(New Oral Anti-Coagulants, NOAC)가 주로 사용되고 있다<sup>7,8</sup>. NOAC 항응고요법은 혈전 위치와 무관하게 3개월의 장기 항응고요법을 권장하지만, 재발 가능성이 높고 출혈 위험성이 낮은 경우에는 3개월 이후에도 기한 없이 계속 치료하는 연장 항응고요법을 사용하기도 한다<sup>9,10</sup>.

한의학에서는 심부정맥혈전증에 일대일로 대응하는 질환명은 없으나, 국내 발표된 선행연구들에 따르면 DVT의 증상과 원인을 ‘脚氣’, ‘瘀血’, ‘少陽人 脾受寒表寒病 浮腫’ 등으로 보고 치료하여 호전된 바 있다<sup>11-20</sup>. 이 중 DVT가 발생한 후 항응고요법을 사용하였음에도 증상이 호전되지 않아 한의 치료를 시행한 증례는 5편<sup>13,16,17,19,20</sup>으로 매우 적은 실정이다. 또한, 그 합병증인 PTS에 대한 증례보고는 국내에선 확인할 수 없었다.

이에 저자는 뇌경색 후 발생한 심부정맥혈전증에 NOAC 치료로 CT 상 혈전이 소실되었으나 임상 증상 개선이 되지 않은 환자에게서 보양환오탕과 혈부축어탕 경구 투여 및 포괄적인 한의치료를 통해 긍정적인 증상 개선을 관찰하였기에 이를 보고하고자 한다.

## II. 증례

1. 환 자 : 이○○(F/74)
2. 주소증

- 1) Lt. side weakness(Gr.4/4)
- 2) Lt. lower extremity edema
- 3) Lt. shoulder pain(NRS 4)

### 3. 진단명

- 1) 상세불명의 뇌경색증
- 2) 좌측 강직성 편마비
- 3) 좌측 하지 심부정맥혈전증
- 4) 좌측 하지 혈전후증후군 의증

### 4. 발병일

- 1) Lt. side weakness(Gr. 4/4)-X년 4월 20일
- 2) Lt. lower extremity edema-X년 5월 30일(9월 7일 우심)
- 3) Lt. shoulder pain(NRS 4)-X년 5월 초

5. 치료기간 : X년 9월 14일부터 10월 7일까지(총 24일)

6. 과거력 : 고혈압, 고지혈증

7. 사회력

- 1) 음주력 : 별무
- 2) 흡연력 : 별무

8. 가족력 : 자매(뇌경색)

9. 현병력

상환 만 73세 통통한 체격의 고혈압과 고지혈증으로 약물 복용 중인 여환으로, X년 4월 20일경 좌반신무력으로 ○○병원 응급실 내원하여 시행한 Brain MRI 검사 상 Acute Cb-inf.(Rt. CR) 진단받고 ○○병원 신경외과에 2개월 간 입원치료 후 퇴원하였으며, 당시 입원 중 5월 30일경 발생한 좌측 상하지 부종으로 시행한 CT Lower Extremity(Enhanced), CT Chest-Pulmonary Artery(Enhanced) 상 좌측 장골정맥의 심부정맥혈전증 진단받았다. 퇴원 후 재활 및 부종치료 위해 X년 7월 13일 ○○병원 재활의학과 입원하였으며 당시 하지CT를 재촬영하였을 때에는 별무이상 소견으로 혈전은 확인되지 않았고, 해당 증상에 대해 치료받았으나 별무호전으로 8월 5일 퇴원하여 자택 가료하던 중, 9월 7일경부터 부종 증상 심화되어 환자 및 보호자 적극적인 한방치료 원하여 본원 외래 통해 남편과 곁어서 입원

하였다.

10. 검사소견

1) CT Lower Extremity(Enhanced)(Fig. 1)

2) Lab : 별무이상

3) EKG : Sinus rhythm. Moderate left axis deviation.  
normal ECG

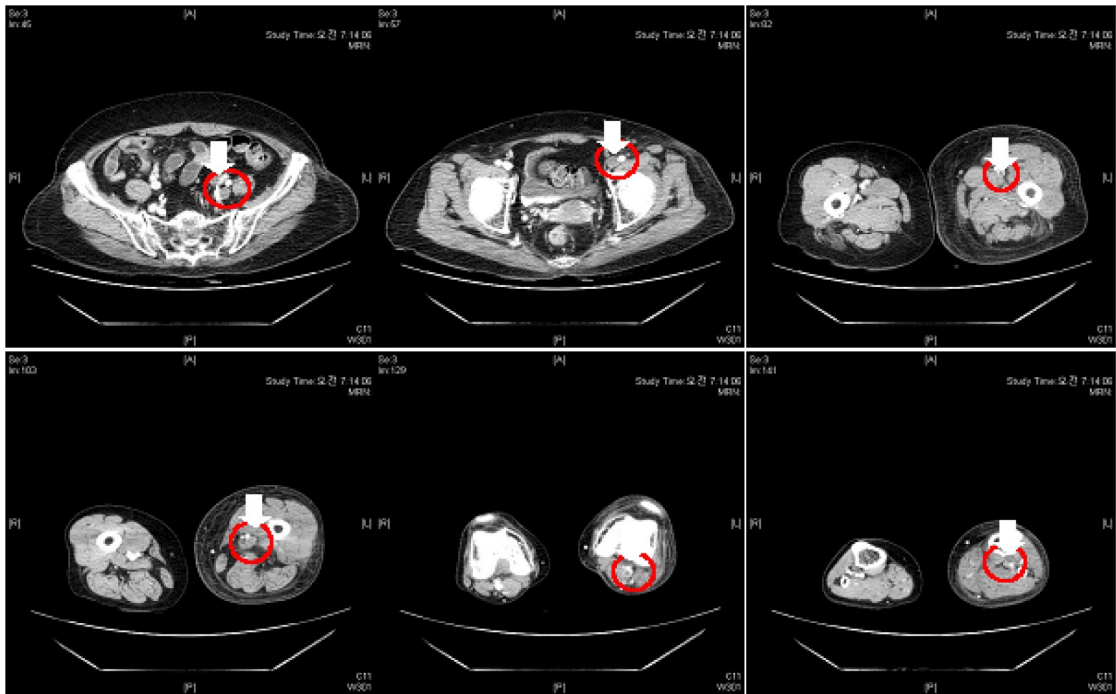


Fig. 1. CT lower extremity (enhanced) (X.05.30).

The red circles & white arrows indicate the site of deep vein thrombosis.

11. 계통적 문진

- 1) 두면부 : 간혈적 현훈(眩暈)
- 2) 흉협부 : 흉협고만(胸脇苦滿), 불안(不安), 선태식(善太息)
- 3) 복 부 : 중완부 압통
- 4) 사지부 : 좌측 견부 통증, 좌하지의 부종, 좌하지의 야간경련
- 5) 식사, 소화 : 식욕부진(食慾不振), 매끼 일반식 1/3
- 6) 한 열 : 손발의 한열왕래(寒熱往來), 추위와 더위 모두 못 참음

7) 음 수 : 적음

8) 대 변 : 1회/2-3일(변비약 必), 변건(便乾)

9) 소 변 : 빈뇨(1회/2-3 hr), 긴박뇨

10) 수 면 : 입면난(1 hr)

11) 한 출 : 다한(多汗)

12) 설진/맥진 : 담홍(淡紅), 태백(苔白), 치흔설(齒痕舌)/부(浮), 무력(無力)

12. 치료방법

1) 침구치료

- (1) 호침치료 : 치료기간 동안 주소증 치료를 위해 0.25×30 mm 일회용 호침(동방침구제작소,

stainless steel)을 사용하였다. 치료 혈위는 GV20(百會), EX-HN1(四神聰), 좌측의 LI15(肩髃), TE14(肩髃), LI14(臂臑), LI13(手五里), LI11(曲池), LI10(手三里), TE5(外關), LI4(合谷), GB31(風市), ST34(梁丘), SP10(血海), ST36(足三里), GB34(陽陵泉), SP9(陰陵泉), ST40(豐隆), GB39(懸鍾), SP6(三陰交), LR3(太衝)으로 하였다. 치료는 매회 15분, 토요일, 일요일에는 1일 1회, 그 외에는 1일 2회 시행하였다.

- (2) 전침치료 : 호침치료와 동시에 침전기자극기(한일티엠, HA-306)로 좌측의 LI15(肩髃)-TE14(肩髃), LI11(曲池)-LI4(合谷), ST36(足三里)-LR3(太衝)을 전침선으로 연결하여 자극하였다. 빈도는 3 Hz, 강도는 환자가 근수축을 느낄 정도의 세기로 회당 15분간 시행하였다.
  - (3) 구술치료 : 치료기간 동안 간접애주구(동방침구제작소, DB207)를 시술하였다. 혈위는 CV6(氣海), CV4(關元), CV3(中極)이며 뜸에서 환자가 느끼기에 적당한 정도의 열감이 느껴지면 제거 후 다음 장의 뜸을 뜨는 방식으로 1일 1회, 매 회당 3장의 뜸을 시행하였다.
- 2) 한방물리치료
- (1) 경피적외선조사요법 : 호침을 유치하는 동안 좌측 하지에 적외선조사기(대경전자, INFRALUX-300)를 적용하였다.
  - (2) 경근간섭저주파요법 : 일요일을 제외하고 매일 1회, 15분동안 좌측 견부에 간섭전류형저주파자극기(한일티엠, H-402)를 적용하였다.
- 3) 한약치료 : 치료기간 동안 보양환오탕, 혈부축어탕을 처방하였고, 증상에 따라 약재를 가미하여 1일 2첩 3회, 매 식후 1시간, 1회 당 100 cc 씩 투여하였다(Table 1, 2).

Table 1. The Prescription of *Boyanghwano-tang*

Date	Herbal name	Latin name	Amount (g)
Day 1~6	黃芪	Astragali Radix	16
	當歸	Angelicae Gigantis Radix	8
	赤芍藥	Paeoniae Radix Rubra	6
	川芎	Cnidii Rhizoma	4
	桃仁	Persicae Semen	4
	紅花	Carthami Flos	4
Day 7~13	地龍	Lumbricus	4
	加木瓜	Chaenomelis Fructus	4

Table 2. The Prescription of *Hyulbuchuko-tang*

Date	Herbal name	Latin name	Amount (g)
Day 14~24	桃仁	Persicae Semen	12
	當歸	Angelicae Gigantis Radix	9
	紅花	Carthami Flos	9
	赤芍藥	Paeoniae Radix Rubra	9
	牛膝	Achyranthis Radix	9
	生地黃	Rehmanniae Radix Recens	9
	枳殼	Aurantii Fructus Immaturus	5
	川芎	Cnidii Rhizoma	5
	桔梗	Platycodonis Radix	5
	甘草	Glycyrrhizae Radix et Rhizoma	3
柴胡	Bupleuri Radix	3	

- 4) 양약치료 : 기존 ○○병원에서 처방받은 Apixaban을 포함하여 혈압약, 고지혈증약 등을 본원 입원 후에도 투약 유지하였으며, 본원 입원 중 좌측 어깨 통증, 좌측 하지경련, 빈뇨 증상의 발현으로 각각 ◇◇병원 정형외과, 신경과, 비뇨의학과에 협진 의뢰하여 약물을 처방받아 복용하였다(Table 3).

Table 3. Western Medicine

Date	Component	Usage
Day 1~24	Apixaban 5mg	1T* bid <sup>†</sup> pc <sup>‡</sup>
	Fimasartan potassium trihydrate 66.01 mg	1T qd <sup>§</sup> pc
	Hydrochlorothiazide 12.5 mg	1T qd pc
	Diltiazem HCl 30 mg	1T qd pc
	Amlodipine orotate 6.91 mg	1T qd s <sup>  </sup> pc
	Rosuvastatin calcium 10.4 mg	1T tid <sup>¶</sup> pc
	Magnesium Hydroxied 500 mg	1T bid pc
	Lafutidine 10 mg	1C** qd pc
Day 1~3	Celecoxib 200 mg	1C bid pc
Day 4~24	Celecoxib 200 mg	1C bid pc
Day 22~24	Celecoxib 100 mg	1C bid pc
Day 3~24	Choline Alfoscerate 400 mg	1T tid pc
Day 16~24	Eperisone hydrochloride 50 mg	0.5T qd hs <sup>††</sup>
Day 16~17	Clonazepam 0.5 mg	0.5T qd spc
Day 18~24	Clonazepam 0.5 mg	0.5T qd spc
Day 23~24	Carbamazepine 200 mg	1T qd spc
Day 21~24	Mirabegron 50 mg	1T qd spc
	Tamsulosin hydrochloride 0.2 mg	1T qd spc

\*T : tablet, †bid (bis in die) : twice a day, ‡pc (post cibum) : after meals, §qd (quaque die) : once a day, ||s (supper) : dinner, ¶tid (ter in die) : thrice a day, \*\*C : capsule, ††hs (hora somni) : before sleep

5) 양방 재활의학과 협진치료 : 입원 2일 차부터 ◇◇병원 재활의학과 협진 통해 좌반신부전 증상에 대한 재활치료를 시행하였다. Pneumatic Compression 치료가 입원 8일 차부터 시행되었다.

13. 평가방법

1) Clinical Assessment-Grading of Edema : 부종 정도의 평가를 위해 부종의 함오되는 깊이와 회복 시간에 따라 5점 척도를 사용하여 부종 등급을 확인한다. 부종 등급은 Brodovicz KG, et al<sup>21</sup>과 Yale SH, et al<sup>22</sup>에서 사용한 평가척도를 차용하였다. 등급 척도는 'Grade 0=임상적 부종이 아님: Grade 1=경도함오부종, 2 mm 이하 내함, 즉시 회복; Grade 2=중등도함오부종, 4 mm 이하 내함, 15초 이내 회복; Grade 3=중증함오부종, 6 mm 이하 내함, 2분 이내

회복; Grade 4=고도의 중증함오부종, 6 mm 이상 내함, 2분 이상 지속'으로 하여 GB39(懸鍾)을 엄지로 2초가량 압박한 후 확인한다. 매주 2회(화요일, 금요일), 동일한 시간대(오전 7시 20분)에 환측의 부종 등급을 측정하였다.

2) Circumference of Extremity : 환측 하지의 구간 별 둘레길이를 줄자로 측정하였다. 각 구간은 (1) 치골결절에서 전상장골극을 이은 선, (2) 슬관절 상방 15 cm, (3) 대퇴외측상과에서 대퇴내측상과를 이은 선, (4) 슬관절 하방 10 cm, (5) 족관절 외과에서 내과를 이은 선으로 하였다. 매주 2회(화요일, 금요일), 동일한 시간대(오전 7시 30분)에 측정하였다.

14. 치료경과

1) Clinical Assessment-Grading of Edema(Fig. 2)

항응고제 치료에도 임상증상이 호전되지 않은 뇌경색 후 심부정맥혈전증에 대한 한의 치험 1례

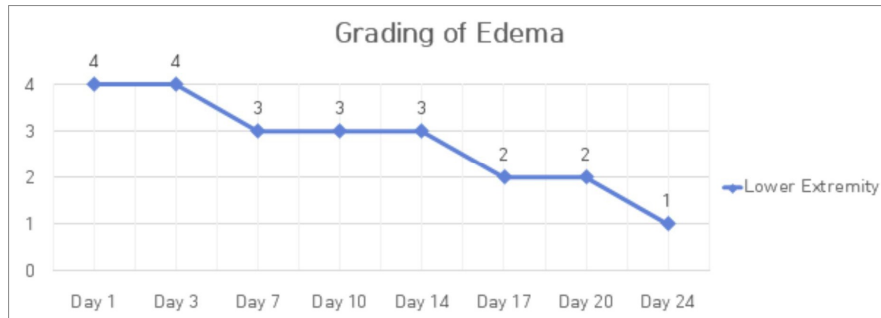


Fig. 2. The change of edema grade.

- Grade 0 : No pitting edema
- Grade 1 : Mild pitting edema, <2 mm deep pit, immediate rebound
- Grade 2 : Moderate pitting edema, <4 mm deep pit, <15 seconds to rebound
- Grade 3 : Severe pitting edema, <6 mm deep pit, <2 minutes to rebound
- Grade 4 : Very severe pitting edema, >6 mm deep pit, >2 minutes to rebound

## 2) Circumference of lower extremity(Table 4)

Table 4. The Change of Left Lower Extremity Circumference (cm)

Domain	Day	Day 1	Day 3	Day 7	Day 10	Day 14	Day 17	Day 20	Day 24
(1)*		61	61	57	60	59	59	59	59
(2)†		46	46	43	44	43.3	42	42.9	43
(3)*		35.5	35.5	35	36	34.7	35	34.3	35
(4)§		32	32	31	31	31	31.7	31	30.5
(5)∥		22.5	22.5	22.5	21	22	22.5	22	22

\* (1) : line connecting the pubic tubercle to the anterior superior iliac spine

† (2) : 15 cm above knee joint

‡ (3) : line connecting the lateral femoral epicondyle to the medial femoral epicondyle

§ (4) : 10 cm below knee joint

∥ (5) : line connecting the lateral malleolus to the medial malleolus

15. 윤리적 고려 : 본 연구는 후향적 증례 보고 1례로서 공용기관생명윤리위원회의 심의를 승인 받았다(P01-202308-01-038).

### III. 고 찰

심부정맥혈전증은 상지와 하지의 심부 정맥을 침범한 혈전으로 인해 이환된 부위의 통증, 열감,

부종 등을 특징으로 하는 질환이며<sup>1</sup> 상지보다는 하지에 주로 발생한다<sup>23</sup>. 심부정맥혈전증은 그 발생 시기에 따라서 단계를 나눌 수 있으며, 발생 2주 이내를 급성, 2주에서 4주 사이를 아급성, 4주 이상 지난 경우에는 만성 혈전증이라고 한다<sup>23</sup>.

하지 심부정맥혈전증의 합병증은 폐색전증과 혈전후증후군이 대표적이다. 이 중 혈전후증후군은 하지 심부정맥혈전증이 진단된 후 1~5년 사이에

발생하는 매우 중요한 후기 합병증이다<sup>1</sup>. 만성적인 하지 통증, 부종, 경련 등의 증상이 나타나고 심하면 피부 궤양까지 발생한다. 항응고요법을 사용하더라도 약 50%의 발병률을 보이며, 약 10% 미만에서 궤양을 동반하는 중증 혈전후증후군으로 발전한다<sup>6</sup>.

혈전후증후군은 정맥의 폐색이 영구적으로 정맥 판막을 손상시키고 이로 인해 정맥혈류가 역류하여 발생하는 것이 그 원인으로 이해되고 있다<sup>6</sup>. 이러한 변화는 정맥의 혈류를 감소시키고 정맥압을 증가시켜 체액을 하지에 쌓이게 만들어 PTS의 증상을 유발한다. PTS는 DVT 병력이 있는 환자에서 특징적인 임상양상이 있는 경우에 진단이 가능하다<sup>6</sup>. 일반적으로 PTS의 발생은 DVT 진행의 연장선상에서 이루어지고 DVT의 급성기 증상과 발병 기전을 공유하기 때문에 그 치료방법은 DVT와 유사하다. 항응고요법과 동시에 보존적으로 압박요법과 약물요법 등을 시행하고, 보존적 치료로 증상 호전이 없는 환자들에서는 판막재건술 등의 수술요법이 시행한다<sup>23</sup>. 일단 PTS가 발생하면 치료가 매우 힘들어 DVT의 조기 치료와 PTS의 예방이 중요하다.

한편, 한의학에서는 심부정맥혈전증과 일대일로 대응하는 병명은 존재하지 않지만, 현재까지 국내 한의학계에 발표된 DVT에 대한 증례보고들에 따르면 DVT의 임상증상과 발생원인을 ‘脚氣’<sup>12,15-17,19</sup>와 ‘瘀血’<sup>14,17,20</sup>로 보고 치료하여 긍정적인 호전을 보인 예가 여럿 보고된 바 있다.

瘀血은 血液의 운행이 원활하지 못한 것, 血의 성분이나 성질의 이상변화로 운행이 不暢하게 된 것, 臟腑나 器官의 병변으로 조성된 血이 瘀滯되어 不暢한 것, 이미 血脈을 떠난 후 체외로는 배출되지 않은 血을 의미한다<sup>24</sup>. 그렇기 때문에 혈전증을 유발하는 주요한 세 가지 요소인 Virchow's triad는 한의학에서도 ‘瘀血’의 개념으로 해석이 가능하며, 이는 瘀血證으로 진단가능한 현대적인 질병명의 범주와도 일맥상통한다<sup>25</sup>. 또한, PTS 자체는 정맥

의 기능부전으로 인해 정맥혈이 하지에 울체되어 발생하므로, 이 역시 瘀血證으로 볼 수 있다.

본 증례의 환자는 뇌경색이 발생하고 40일 이후인 5월 30일경 좌측 하지 부종으로 하지 심부정맥혈전증 진단을 받고 Apixaban을 5 mg씩 1일 2회 아침, 저녁으로 복용하던 환자이다. NOAC 용량의 변화 없이 장기 항응고요법을 시행하던 중 7월 13일 CT를 통해 혈전 소실 및 정맥 재개통을 확인하였으나 임상증상은 지속되었고 9월 7일경부터 부종 증상이 심해져 7일 후인 9월 14일경 본원 입원하여 한의 치료를 시작하였다. 혈전 소실을 확인하였지만 하지의 부종이 지속되었기 때문에 환자의 상태를 혈전후증후군으로 판단하였다. 혈전후증후군은 심부정맥혈전증의 후기에 나타나는 합병증이므로 심부정맥혈전증 치료에 준하여 치료하려 하였다.

환자는 내원 당시 뇌경색과 하지의 심부정맥혈전증을 진단받았고 좌반신 위약감과 기력저하를 우선적으로 호소하였으며, 좌측 어깨에 고정된 찌르는 듯한 통증을 갖고 있었기 때문에 해당증상을 토대로 ‘기허혈어증(氣虛血瘀證)’으로 변증하여 補氣와 活血祛瘀를 동시에 하는 보양환오탕을 입원 1일 차부터 사용하였다. 입원 6일 차부터 발생한 좌측 족부강직으로 입원 7일 차에 舒筋活絡하여 脚氣腫痛, 筋脈拘攣을 치료하는 木瓜를 보양환오탕에 첨당 4 g 추가하였다. 이후 환자의 기력저하는 회복되었으나 기존 호소하던 좌측의 어깨 통증이 호전되지 않고 야간에 더욱 심해지는 양상이 확인되어 제통적 문진 내용인 흥협고만, 불안증세, 선태식을 토대로 ‘기체혈어증(氣滯血瘀證)’으로 변증하였다. 이에 活血祛瘀는 유지하면서 疏肝理氣와 行氣止痛을 목적으로 혈부축어탕을 입원 14일 차부터 치료 종료 시까지 투여하였다. 보양환오탕과 혈부축어탕을 투여하면서 부종이 점차 호전되었고 하지의 부종 등급과 구간별 둘레 길이가 입원 초기보다 감소하였다. 주소증에서 부종 증상이 빠짐과 동시에 환자 본인이 부종치료에서 통증치료로의

전환을 위하여 입원 24일 차에 해당 치료를 종료하였다.

본 증례에서는 보양환오탕과 혈부축어탕이라는 두 가지 어혈처방을 사용하였는데, 모두 王淸任<sup>26</sup>의 《醫林改錯》에서 처음 언급된 처방이다. 보양환오탕은 活血祛瘀하는 도홍사물탕 가감방에 補氣효능을 위해 黃芪를 다량 추가한 형태로 볼 수 있으며, 半身不遂, 口眼歪斜, 言語蹇澀, 口角流涎, 大便乾燥, 小便頻數, 遺尿不禁을 치료한다. 특히 黃芪는 생용하면 益衛固表, 利水消腫, 托毒生肌하여 부종에도 효과가 있다. Duan M, et al<sup>27</sup>에 따르면 고관절 골절 수술 후 DVT 예방을 목적으로 Rivaroxaban과 보양환오탕을 병용하였을 때 Rivaroxaban 단독 투여 시보다 대퇴정맥의 혈류속도와 환부 부종 둘레 길이의 변화가 통계적으로 유의하게 ( $p < 0.05$ ) 좋아졌다는 결과를 보고하였다. 보양환오탕으로 시행한 실험연구에서는 혈소판응집력을 억제하고 혈류속도를 증가시켰다는 결과<sup>28</sup>와 혈전증 및 고집도혈증에 대해서 치료효과가 있다는 결과<sup>29</sup>가 보고되었다. 보양환오탕은 혈관내피성장인자의 발현을 증가시키고 혈관신생을 향상시킨다는 내용이 보고된 바 있다<sup>30,31</sup>. 또한, Liu B, et al의 연구<sup>32</sup>에서는 보양환오탕이 혈청 지질 수준과 조직 산화스트레스 정도를 개선시키며 염증성 사이토카인의 발현을 억제하여 혈관 내피 세포를 보호한다고 보고하였다.

혈부축어탕은 活血祛瘀하는 도홍사물탕과 行氣止痛, 疏肝理氣하는 사역산의 합방 형태에 상하지로 인경(引經)하는 牛膝과 桔梗을 추가한 처방이다. 혈부축어탕은 국내 존재하는 10개의 DVT 증례보고 중 3편<sup>12,14,17</sup>에서 사용되었으며 모두 임상증상의 호전을 보고하였다. Gu Y, et al<sup>33</sup>은 무릎 전치환술 후에 혈부축어탕과 Rivaroxaban 병용투여 시 DVT의 예방과 그 임상증상의 호전에 통계적으로 유의하게 ( $p < 0.05$ ) 좋은 결과를 보여주었다고 보고하였다. 혈부축어탕은 혈소판 응집 억제력이 있으며, 혈액점도를 감소시켜 혈류속도를 증가시킨다<sup>34,35</sup>는 실험 결과가 보고된 바 있다. Liang B, et al의

연구<sup>36</sup>는 시스템 약리학과 데이터마이닝을 통해 혈부축어탕이 케르세틴을 포함한 108개의 유효 화합물로 구성되어 있으며 혈부축어탕의 치료 기전은 주로 혈관내피보호, 항염증, 그리고 항산화스트레스 작용과 관련있다고 밝혔다. 해당 연구에서는 혈부축어탕의 유효성분인 케르세틴이 혈관의 내피염증 반응을 감소시킬 수 있음을 확인하였다<sup>36</sup>.

이러한 연구결과들을 토대로 보양환오탕과 혈부축어탕의 혈류속도 증가 및 혈관 내피세포 보호 작용과 항염증 및 항산화스트레스 작용이 본 증례의 환자에게 DVT와 PTS의 증상 개선에 도움을 주었을 것이라고 추정할 수 있다.

상기 환자는 NOAC을 통한 장기 항응고요법 도중 타 병원 재활의학과에서 시행한 하지 CT에서 혈전이 확인되지 않아서 심부정맥의 재개통은 이루어진 것으로 보이나, 하지부종 등 임상증상이 호전되지 않은 상태였다. 본원 내원 이전 타 병원 재활의학과 입원하여 부종 치료를 시행하였으나 증상 호전이 없었고 오히려 부종 증상이 심화된 채로 본원 내원하였다. 내원 전부터 복용하던 Apixaban의 용량과 복용 횟수는 유지한 채로 앞서 설명하였던 한의학적 치료 및 한약치료를 시행하여 환자의 임상증상을 호전시킬 수 있었다. 이후 입원 25일 차부터는 NOAC 항응고요법만 유지한 채로 통증 치료로 전환하였다. 환자는 입원 44일 차에 퇴원하였으며, 6개월 이상 본원에서 통원치료 받는 동안 부종의 악화 양상은 관찰되지 않았다.

한편, DVT 외의 증상들에 대해서 본원 입원 중 약이 추가되었는데, 심화된 좌측 어깨 통증에 대해 ◇◇병원 정형외과 협진 하에 기존 celecoxib의 용량을 증량하였으며 eperisone hydrochloride가 추가되었다. 입원치료 도중 좌측 하지경련이 발생하여 ◇◇병원 신경과 협진 하에 clonazepam과 carbamazepine이 추가되었으며, 본원 입원 전에도 호소하던 빈뇨에 대해 환자가 양방 진료보길 위하여 ◇◇병원 비뇨의학과 협진 하에 mirabegron과 tamsulosin이 추가되었다. Choline alfoscerate는 뇌경색 보조요법으



로써 ◇◇병원 신경과 협진을 통해 추가되었다.

이 중 celecoxib는 사이클로옥시게네이스(Cyclooxygenase, COX)-2 선택적 비스테로이드성 항염증제(Nonsteroidal anti-inflammatory drugs, NSAIDs)로서 COX-2를 매개로 프로스타글란딘 I<sub>2</sub>(Prostaglandin I<sub>2</sub>, PGI<sub>2</sub>)와 PGE<sub>2</sub>를 억제하여 각각 나트륨 및 수분 배설을 차단하고 재흡수를 촉진한다<sup>37,38</sup>. 이로 인해 체액 저류를 유발하고 부종을 발생시킨다<sup>37</sup>. 부종을 더 심화시킬 가능성이 높은 celecoxib가 입원 4일차부터 증량되어 점차 용량이 늘어났지만 환자의 부종 등급과 하지 둘레 길이는 점진적으로 줄어든 것을 보아 celecoxib의 체액 저류 작용은 미미했던 것으로 생각된다.

한편, eperisone hydrochloride는 중추성 근이완제로 근육을 이완시키고 근긴장을 완화시키는 목적으로 사용되고 있으나, 평활근에 칼슘 길항제처럼 작용하여 혈관을 급격하게 확장시킨다는 보고<sup>39,40</sup>가 있다. Inoue S. et al<sup>41</sup>은 eperisone의 혈류에 대한 작용이 혈관확장과 혈관수축 모두 일으켜 그 균형에 따라 결정된다고 하였다. Eperisone hydrochloride는 입원 16일차부터 투여되었고, 투여 이후의 증상 변화 양상을 보았을 때 eperisone의 환자에 대한 영향은 거의 없었을 것으로 보인다.

이외에 clonazepam, carbamazepine, mirabegron, tamsulosin 등은 부종의 증상 변화에 영향을 끼칠 만한 약물은 아니며, 이 중 tamsulosin은 알파-1 아드레날린성 수용체 차단제이지만, 방광 및 요도 평활근에 존재하는 α<sub>1A</sub>와 α<sub>1D</sub> 수용체에 선택적으로 작용하여 부종을 유발하기 굉장히 어려우므로<sup>42</sup> 본원 입원 중 추가된 양약 전반적으로 환자 증상 변화에 영향을 크게 끼쳤다고 보기는 어렵다고 생각한다.

본 증례 보고는 심부정맥혈전증 진단 후 항응고 요법으로 혈전이 소실되어 혈관이 재개통된 상태에서도 호전되지 않은 임상증상에 대해 보양환오탕과 혈부축어탕이 긍정적인 임상증상 개선을 보여주었다는 점에서 기존 증례보고와는 다른 특징

이 있다. 특히, 뇌경색 치료에 다용하는 보양환오탕을 통해서도 해당 임상증상이 호전되었다는 점 역시 이번 증례의 특징이라 할 수 있다. 다만, 이번 증례 보고는 여러 한계가 존재한다. 입원 당시에 혈관 상태는 확인하지 못했다는 점, 임상증상의 변화만 측정하였을 뿐 도플러 초음파나 CT scan 등 영상검사를 통해 직접적인 혈관 변화 양상을 확인하지 못한 점, 7월 13일의 하지 CT의 영상자료는 확보하지 못했다는 점, 그리고 환자의 주관적 호소인 Numeric Rating Scale(NRS)는 확인하지 못했다는 점이 그 한계점이다. 또한, 보양환오탕과 혈부축어탕 중 어떤 처방이 심부정맥혈전증과 혈전 후증후군에 더욱 효과적인지는 알 수 없었다는 점도 본 증례의 아쉬운 점이라 할 수 있다.

하지만, 이번 증례를 통해 혈부축어탕과 보양환오탕을 DVT 이후의 PTS 치료에 활용할 수 있을 가능성을 확인하였으며, 뇌경색 환자들에게서 다용되는 瘀血 처방의 적용 질환 범위를 넓힐 가능성이 있다는 점에 의의를 두는 바이다.

#### IV. 결 론

뇌경색 후 심부정맥혈전증 진단을 받고 양방치료를 받았으나 부종 증상이 호전되지 않아 혈전후 증후군으로 의심되는 환자 1명을 대상으로 24일간의 포괄적 한의치료를 통해 임상증상의 호전을 확인하였기에 본 증례를 보고하는 바이다.

#### 참고문헌

1. Kim YH, Min SK, Kang JM, Kim HK, Bae JI, Choi SY, et al. Diagnosis and Treatment of Lower Extremity Deep Vein Thrombosis: Korean Practice Guidelines. *J Korean Soc Radiol* 2016; 75(4):233-62.
2. Bagot CN, Arya R. Virchow and His Triad: A

- Question of Attribution. *Br J Haematol* 2008; 143(2):180-90.
- Ocak G, Vossen CY, Verduijn M, Dekker FW, Rosendaal FR, Cannegieter SC, et al. Risk of Venous Thrombosis in Patients with Major Illnesses: Results from the MEGA Study. *J Thromb Haemost* 2013;11(1):116-23.
  - Goldhaber SZ. Risk Factors for Venous Thromboembolism. *J Am Coll Cardiol* 2010; 56(1):1-7.
  - Kahn SR, Joseph L, Abenhaim L, Leclerc JR. Clinical Prediction of Deep Vein Thrombosis in Patients with Leg Symptoms. *Thromb Haemost* 1999;81(3):353-7.
  - Kwon WH. Chronic Venous Insufficiency after Deep Vein Thrombosis: Post-thrombotic (Postphlebotic) Syndrome. *J Korean Soc Phlebology* 2004;3(1):8-11.
  - Kim YK. Current Management of Pulmonary Thromboembolism. *Korean J Med* 2013;84(5): 659-69.
  - Yoon NS. Anticoagulation Treatment Using NOAC in Patients with Venous Thromboembolism. *Int J Arrhythm* 2016;17(1):36-40.
  - Song C, Lee S, Ahn S, So JY, Oh SH, Seo MH, et al. Treatment Duration of Deep Venous Thrombosis. *Ann Phlebology* 2019;17(1):1-7.
  - Kearon C, Akl EA, Ornelas J, Blaivas A, Jimenez D, Bounameaux H, et al. Antithrombotic Therapy for VTE Diseases CHEST Guideline and Expert Panel Report. *Chest* 2016;149(2): 315-52.
  - Sul JU, Shin MS, Choi JB. Clinical Investigation about Suspected the DVT(Deep Vein Thrombosis) : Case Report. *J Oriental Rehab Med* 2004; 14(2):137-45.
  - Min BK, Kim SJ, Kang JH, Park JW, Yoon IJ, Oh MS. Clinical Investigation about Deep Vein Thrombosis after Cystostomy : Case Report. *The Journal of the Korea Institute of Oriental Medical Informatics* 2005;11(2):14-22.
  - Kim TH, Kim HH, Hong SI, Lim EC. A Clinic Study on Soyangin Lower Limb Edema Caused by Deep Vein Thrombosis. *J Sasang Constitut Med* 2006;18(3):202-9.
  - Kang JS, Park SH, Song MK, Ahn YM, Ahn SY, Lee BC. The Effect of Hyulbuchuko-tang on a Case with Deep Vein Thrombosis (DVT) and Intracranial Hemorrhage (ICH). *Korean J Orient Int Med* 2009;30(2):438-49.
  - Kim CG, Koh NY, Ko YS, Lee JH. Deep Vein Thrombosis after Total Knee Replacement in a Patients undergoing Korean Medical Rehabilitation. *J Korean Med Rehab* 2015;25(2):197-203.
  - Kim HT, Choi KE, Oh JM, Heo JW, Eom TM, Cho MK, et al. Case of Deep Vein Thrombosis Patient Treated by Korean Medicine. *J Physiol & Pathol Korean Med* 2015;29(6):503-9.
  - Lee MH, Hur HS, Kim KM, Kim YK. Case Study of a Deep-vein Thrombosis Patient Treated with Combinatorial Hyulbuchuko-tang. *J Int Korean Med* 2016;37(2):315-21.
  - Oh JW, Kang MS, Yang SP, Kim JY, Lee EJ. A Case Report on Underlying Edema and Weakness by Deep Vein Thrombosis(DVT) Diagnosed with Taeumin Wiwanhanbyeong. *J Sasang Constitut Med* 2017;29(2):202-9.
  - Bae GE, Choi JY, Shim SH, Seo HJ, Seo HB, Hong JW, et al. A Case Report of a Patient with Subarachnoid Hemorrhage and Deep Vein Thrombosis Treated with a Combination of East-West Medicine. *J Int Korean Med* 2018; 39(2):165-75.
  - Kim MK. Korean Medicine Treatment Including Oral Administration of Gyejibongnyeong-hwan

- and Acupuncture Therapy for Calf Edema and Pain due to Deep Vein Thrombosis of Lower Leg: A Case Report. *J Korean Med* 2021;42(2):107-19.
21. Brodovicz KG, McNaughton K, Uemura N, Meininger G, Girman CJ, Yale SH. Reliability and Feasibility of Methods to Quantitatively Assess Peripheral Edema. *Clin Med Res* 2009;7(1-2):21-31.
  22. Yale SH, Mazza JJ. Approach to Diagnosing Lower Extremity Edema. *Comp Ther* 2001;27(3):242-52.
  23. Kim MU, Choi SY, Hwang JY. The Diagnosis and Interventional Treatment of Deep Vein Thrombosis. *J Korean Soc Radiol* 2018;78(6):363-70.
  24. Association of Korean Medicine Professors for Cardiovascular and Neurological Medicine. Cardiovascular and Neurological Medicine in Korean Medicine I. Seoul: WOORI Medical Books; 2018, p. 181-9.
  25. Park MS, Kim YM. Study on Clinical Diseases of Blood Stasis Pattern. *Herbal Formula Science* 2013;21(1):1-15.
  26. Wang CI. Uirimgaechak. Seoul: Iljungsa; 1991, p. 85-6.
  27. Duan M, Zhou Y. Effect of Buyang Haunwu Decoction and Rivaroxaban in prevention of deep vein thrombosis after hip fracture. *Modern Journal of Integrated Traditional Chinese and Western Medicine* 2018;27(19):2077-9.
  28. Park SY, Park JH, Han YH, Jun CY, Kim DU, Park SG, et al. The Effects of Boyanghwanotang on the Thrombosis Related Factors. *Korean J Orient Int Med* 2000;21(5):829-37.
  29. Kim KD, Song HJ. Study on the Effect of Boyanghwanotang on Thrombosis and Elevated Blood Viscosity. *Korean J Oriental Physiology & Pathology* 1988;3:30-46.
  30. Shen J, Huang K, Zhu Y, Xu K, Zhan R, Pan J. Buyang Huanwu Decoction Promotes Angiogenesis after Cerebral Ischemia by Inhibiting the Nox4/ROS Pathway. *Evid Based Complement Alternat Med* 2020;2020:1-14.
  31. Zhou L, Huang YF, Xie H, Mei XY, Cao J. Herbal Complex Buyang Huanwu Tang Improves Motor Endplate Function of Denervated-dependent Skeletal Muscle Atrophy in Rat. *J Integr Neurosci* 2020;19(1):89-99.
  32. Liu B, Song Z, Yu J, Li P, Tang Y, Ge J. The Atherosclerosis-ameliorating Effects and Molecular Mechanisms of Buyanghuanwu Decoction. *Biomed Pharmacother* 2020;123:1-13.
  33. Gu Y, Feng H, Zheng L, Han X, Zhong S, Xie J, et al. Effects of Jiawei Xuefu Zhuyu Decoction Combined with Rivaroxaban on Deep Vein Thrombosis after Total Knee Replacement Patients. *Journal of Traditional Chinese Medicine* 2018;59(18):1578-82.
  34. Kim YS, Park JH, Han YH, Jun CY, Kim DU, Park SG, et al. The Effects of Hyulbuchukotang (HCE) on the Thrombosis Related Factors. *Korean J Orient Int Med* 2000;21(5):819-27.
  35. Lim HJ, Shin SM, Kim SM, Lee JE, Yoo DY. The Experimental Study on Anti-thrombotic Effect of Hyulbuchukeotanggamibang(HBCT). *J Korean Obstet Gynecol* 2008;21(1):117-33.
  36. Liang B, Xiang Y, Zhang X, Wang C, Jin B, Zhao Y, et al. Systematic Pharmacology and GEO Database Mining Revealed the Therapeutic Mechanism for Atherosclerosis Cardiovascular Disease. *Front Cardiovasc Med* 2020;7:1-14.
  37. Frishman WH. Effects of Nonsteroidal Anti-Inflammatory Drug Therapy on Blood Pressure and Peripheral Edema. *Am J Cardiol* 2002;89(6):

- 18-25.
38. Cabassi A, Tedeschi S, Perlini S, Verzicco I, Volpi R, Gonzi G, et al. Non-steroidal Anti-inflammatory Drug Effects on Renal and Cardiovascular Function: From Physiology to Clinical Practice. *Eur J Prev Cardiol* 2020; 27(8):850-67.
39. Fujioka M, Kuriyama H. Eperisone, an Antispastic Agent, Possesses Vasodilating Actions on the Guinea-pig Basilar Artery. *J Pharmacol Exp Ther* 1985;235(3):757-63.
40. Sakai Y, Matsuyama Y, Nakamura H, Katayama Y, Imagama S, Ito Z, et al. The Effect of Muscle Relaxant on the Paraspinal Muscle Blood Flow. *Spine* 2008;33(6):581-7.
41. Inonue S, Bian K, Okamura T, Okunishi H, Toda N. Mechanisms of Action of Eperisone on Isolated Dog Saphenous Arteries and Veins. *Japan J Pharmacol* 1989;50(3):271-82.
42. Sica DA. Alpha1-Adrenergic Blockers: Current Usage Considerations. *J Clin Hypertens* 2005; 7(12):757-62.